Nowa Stomatologia

ORGAN PRASOWY POLSKIEGO TOWARZYSTWA STOMATOLOGII DZIECIĘCEJ
PRESS ORGAN OF THE POLISH SOCIETY OF PEDIATRIC DENTISTRY

Rok XXI
Vol. XXI

2/2016

kwartalnik
quarterly

kwiecień-czerwiec
april-june

e - ISSN 1731-2450
p - ISSN 1426-6911

W numerze:
In this issue:

- Ocena stężenia lizozymu i laktoferyny w ślinie pacjentów będących w późnym okresie po allogenicznej transplantacji komórek hematopoezy (HCT)
  An evaluation of salivary levels of lysozyme and lactoferrin in patients in the late period after allogeneic hematopoietic stem cell transplantation (HSCT)
- Analiza zabiegów sanacji jamy ustnej w znieczuleniu ogólnym u niepełnosprawnych pacjentów w wieku 2-18 lat z poradni stomatologicznej Lubelskiego Hospicjum dla Dzieci im. Małego Księcia
  Analysis of dental clearance conducted under general anaesthesia in disabled patients aged 2 to 18 from the Dental Clinic of the Little Prince Hospice for Children in Lublin
- Metody leczenia wybranych powikłań dysplazji zębiny typu I – opis pięciu przypadków
  Treatment methods for selected complications of dentin dysplasia type I – a report of five cases
- Infekcje zębopochodne – przegląd piśmiennictwa
  Odontogenic infections – review of the literature
- Resorpcja jako powikłanie pourazowe – diagnostyka, leczenie
  Resorption as a sequela of dental trauma – diagnosis and management

Czasopismo znajduje się na liście czasopism punktowanych Ministerstwa Nauki i Szkolnictwa Wyższego (6 pkt) oraz jest indeksowane w Index Copernicus (66,43 pkt) i w bazie Polskiej Bibliografii Lekarskiej GBL. Artykuły są indeksowane w Google Scholar.

The journal is scored by the Ministry of Science and Higher Education (6), and indexed in Index Copernicus (66,43) and Polish Medical Bibliography of CML. The articles are indexed in Google Scholar.

Wydawca
BORGIS
Wydawnictwo z tradycją od 1990 roku

Patronat
PTSD
POLSKIE TOWARZYSTWO STOMATOLOGII DZIECIĘCEJ

Nasi partnerzy
Colgate
WRIGLEY
A Subsidiary of Mars, Incorporated

Colgate®

NOWOŚĆ!

Duraphat® Lakier fluorowy

Opakowanie jednorazowego użytku

Pojedyncza dawka

Lakier fluorowy Colgate® Duraphat® w pojedynczych dawkach zawiera 22600 ppm fluoru.

Zapewnia wysoką absorpcję fluoru i udowodnioną klinicznie skuteczność w zamykaniu kanalików zębinowych.

Jest łatwy w aplikacji i ma przyjemny malinowy smak.
Po wyschnięciu tworzy cienki film na powierzchni zębów i przybiera naturalny kolor szkliwa.

Spis treści
Contents

Prace oryginalne
Original papers

Ocena stężenia lizozymu i laktoferyny w ślinie pacjentów będących w późnym okresie po allogenicznej transplantacji komórek hematopoezy (HCT)
An evaluation of salivary levels of lysozyme and lactoferrin in patients in the late period after allogeneic hematopoietic stem cell transplantation (HSCT)
Agnieszka Bogusławska-Kapała, Agnieszka Piekarska, Jolanta Ochocińska, Alicja Cackowska-Lass, Agata Żółtowska, Barbara Kochańska 83

Analiza zabiegów sanacji jamy ustnej w znieczuleniu ogólnym u niepełnosprawnych pacjentów w wieku 2-18 lat z poradni stomatologicznej Lubelskiego Hospicjum dla Dzieci im. Małego Księcia
Analysis of dental clearance conducted under general anaesthesia in disabled patients aged 2 to 18 from the Dental Clinic of the Little Prince Hospice for Children in Lublin
Małgorzata Borowska, Katarzyna Szadkowska 94

Opis przypadku
Case report

Metody leczenia wybranych powikłań dysplazji zębiny typu I – opis pięciu przypadków
Treatment methods for selected complications of dentin dysplasia type I – a report of five cases
Dominika Szczepanek, Katarzyna Emerich 106

Prace poglądowe
Review papers

Infekcje zębopochodne – przegląd piśmiennictwa
Odontogenic infections – review of the literature
Paula Piekoszewska-Ziętek, Anna Turska-Szybka, Dorota Olczak-Kowalczyk . . 120

Resorpcja jako powikłanie pourazowe – diagnostyka, leczenie
Resorption as a sequela of dental trauma – diagnosis and management
Renata Pazera, Joanna Szczepańska 135

Regulamin ogłaszania prac w kwartalniku *Nowa Stomatologia* dostępny jest na stronie internetowej czasopisma www.nstomatologia.pl
Guide for contributors is available on www.nstomatologia.pl

Redaktor Naczelny
Editor-in-Chief
prof. dr hab. n. med. Dorota Olczak-Kowalczyk

Honorowy Redaktor Naczelny
Honorary Editor-in-Chief
prof. zw. dr hab. n. med. Maria Szpringer-Nodzak
dr n. med. Aleksander Remiszewski

Krajowa Rada Naukowa
National Scientific Board
prof. dr hab. n. med. Barbara Adamowicz-Klepalska
prof. dr hab. n. med. Maria Borysewicz-Lewicka
prof. dr hab. n. med. Urszula Kaczmarek
dr hab. n. med. Grażyna Marczuk-Kolada
prof. dr hab. n. med. Maria Mielnik-Błaszczak
dr hab. n. med. Lidia Postek-Stefańska
prof. dr hab. n. med. Magdalena Wochna-Sobańska

Redaktorzy tematyczni
Subject Editors
prof. dr hab. n. med. Joanna Szczepańska (stomatologia dziecięca)
prof. dr hab. n. med. Wanda Stokowska (stomatologia zachowawcza)
prof. dr hab. n. med. Renata Górska (periodontologia)
prof. dr hab. n. med. Elżbieta Mierzwińska-Nastalska (protetyka)
prof. dr hab. n. med. Andrzej Wojtowicz (chirurgia stomatologiczna)
dr hab. n. med. Małgorzata Zadurska (ortodoncja)
prof. dr hab. n. med. Kazimierz Szopiński (radiologia)

Międzynarodowa Rada Naukowa
International Scientific Board
prof. Ana Graciela Buño (Urugwaj)
prof. Theodore Elides (Szwajcaria)
prof. Ivo Drizhal (Republika Czeska)
prof. Eliah Friedwald (Izrael)
prof. dr hab. n. med. István Gera (Węgry)
dr n. med. Marie Therese Hosey (Szkocja)
prof. Romana Koberova Ivancakova (Republika Czeska)
prof. Lisa Papagiannoulis (Grecja)
prof. Benjamin Peretz (Izrael)
prof. Geffrey Shaw (Wielka Brytania)
prof. Ilknur Tanboga (Turcja)
prof. dr Gerald Z. Wright (Kanada)

Kontakt z Wydawcą
Correspondence to the Publisher
Agnieszka Gortat (redaktor)
tel.: +48 602 287 179
a.gortat@borgis.pl

Reklama
Marketing and Advertising
Beata Dobrzyniecka
tel.: +48 602 531 313
b.dobrzyniecka@borgis.pl

Kontakt z Redakcją
Correspondence to the Editor
Angelika Kobylińska (sekretarz redakcji)
ul. Miodowa 18, 00-246 Warszawa
tel.: +48 (22) 502 20 31, fax: +48 (22) 502 20 30
nowastomatologia@borgis.pl

Redakcja
Editorial Office
Wydawnictwo Medyczne Borgis
ul. Ekologiczna 8 lok. 103, 02-798 Warszawa
tel.: +48 (22) 836 96 69, fax: +48 (22) 414 51 14
wydawnictwo@borgis.pl; www.borgis.pl

Strony czasopisma
"Nowa Stomatologia" is available on:
www.nstomatologia.pl;
www.submit.stomatologia.pl

Czasopismo jest adresowane do stomatologów wszystkich specjalizacji dentystycznych.
The journal is addressed at stomatologists specializing in various fields.

Prenumerata kwartalnika „Nowa Stomatologia"
Distribution and Subscription
Urszula Wyrzykowska, +48 (22) 836 96 69, prenumerata@borgis.pl

Druk i oprawa/Printed by: Matrix; Nakład do/Circulation: 5000 egz.

Wydawca nie ponosi odpowiedzialności za treść ogłoszeń.
The Publisher is not responsible for the contents of advertisements.

© Borgis Nowa Stomatol 2016; 21(2): 83-93 DOI: 10.5604/14266911.1208247

*Agnieszka Bogusławska-Kapała[1, 2], Agnieszka Piekarska[3], Jolanta Ochocińska[1], Alicja Cackowska-Lass[1], Agata Żółtowska[1], Barbara Kochańska[1]

Ocena stężenia lizozymu i laktoferyny w ślinie pacjentów będących w późnym okresie po allogenicznej transplantacji komórek hematopoezy (HCT)

An evaluation of salivary levels of lysozyme and lactoferrin in patients in the late period after allogeneic hematopoietic stem cell transplantation (HSCT)

[1]Department of Conservative Dentistry, Medical University of Gdańsk
Head of Department: Associate Professor Barbara Kochańska, MD, PhD
[2]Department of Integrated Dentistry, Department of Conservative Dentistry, Medical University of Warsaw
Head of Department: Izabela Strużycka, MD, PhD
[3]Department of Hematology and Transplantation, Medical University of Gdańsk
Head of Department: Professor Andrzej Hellman, MD, PhD

Słowa kluczowe

allotransplantacja komórek krwiotwórczych, lizozym, laktoferyna, ślina

Streszczenie

Wstęp. Transplantacja komórek hematopoezy (ang. *hematopoietic cell transplantation* – HCT) często łączy się z występowaniem powikłań w jamie ustnej, niejednokrotnie zagrażających zdrowiu i życiu pacjentów. Zaburzenia jakościowe i ilościowe czynników nieswoistej odporności zawartych w ślinie, takich jak lizozym i laktoferyna, mogą przyczyniać się do rozwoju tych powikłań.

Cel pracy. Analiza stężenia lizozymu i laktoferyny w ślinie pacjentów będących w późnym okresie (powyżej setnej doby) po allogenicznej transplantacji komórek krwiotwórczych, z uwzględnieniem czasu, jaki upłynął od transplantacji oraz szybkości wydzielania śliny.

Materiał i metody. Zbadano 45 osób będących 3,5 miesiąca do 5 lat po HCT. Do oznaczenia stężenia lizozymu i laktoferyny w ślinie spoczynkowej i stymulowanej zastosowano metodę ELISA (ang. *enzyme-linked immunosorbent assay*).

Wyniki. Średnie stężenie lizozymu i laktoferyny w ślinie nie zmieniało się istotnie w zależności od upływu czasu po przeszczepieniu. Obserwowano znaczne wahania stężenia lizozymu. Nie stwierdzono zależności pomiędzy stężeniem lizozymu a szybkością wydzielania śliny. Średnie stężenie laktoferyny było istotnie statystycznie wyższe w grupie pacjentów po HCT w porównaniu z grupą kontrolną i wzrastało istotnie wraz ze spadkiem szybkości wydzielania śliny spoczynkowej i stymulowanej.

Wnioski. W każdym okresie po HCT należy spodziewać się znaczących wahań stężenia czynników odpornościowych zawartych w ślinie, szczególnie u pacjentów poddawanych immunosupresji, z zaburzeniami wydzielania śliny i/lub z chorobą „przeszczep przeciwko gospodarzowi". Wysokie stężenie laktoferyny w ślinie może stanowić wskaźnik stanu zapalnego w obrębie tkanek miękkich jamy ustnej.

Keywords

allogeneic hematopoietic stem cell transplantation, lysozyme, lactoferrin, saliva

Summary

Introduction. Hematopoietic Stem Cell Transplantation (HSCT) is often associated with oral complications, which frequently affect the health and even lives of patients. Quantitative and qualitative impairment of salivary immunological factors, such as lactoferrin and lysozyme, can contribute to the development of these complications.

Aim. An analysis of salivary lysozyme and lactoferrin levels in patients in the late period (more than 100 days) after allogeneic stem cell transplantation. The time elapsed since transplantation and salivary flow rate were also taken into consideration.

Material and methods. A total of 45 patients 3.5 months to 5 years after HSCT were evaluated. Enzyme-linked immunosorbent assay (ELISA) was used to determine saliva lactoferrin and lysozyme levels.

Results. No significant relationship was found between mean saliva lysozyme and lactoferrin levels and the time elapsed since HSCT. Significant differences in lysozyme levels were observed. No correlation was found between lysozyme levels and salivary flow rate. Mean lactoferrin levels were statistically significantly higher in post-HSCT patients compared to the control group and increased with a decrease in the stimulated and non-stimulated salivary flow rate.

Conclusions. Significant variations in the levels of immunological salivary factors should be always expected after HSCT, particularly in patients under immunosuppression and/or those with graft-versus-host disease. High levels of salivary lactoferrin can be an indicator of oral inflammation.

Wstęp

Transplantacja komórek hematopoezy (ang. *hematopoietic cell transplantation* – HCT) stanowi obecnie coraz szerzej stosowaną metodę leczenia wielu schorzeń, w tym m.in. chorób rozrostowych układu krwiotwórczego oraz wrodzonych zaburzeń metabolicznych i immunologicznych (1). Do przeszczepienia wykorzystywane są komórki własne pacjenta (przeszczepienie autologiczne – autoHCT, ang. *autologic HCT*) lub komórki pochodzące od dawcy (przeszczepienie allogeniczne – alloHCT, ang. *allogeneic HCT*). Regeneracja układu krwiotwórczego po alloHCT jest procesem długotrwałym. U większości chorych przez długi czas utrzymują się zaburzenia jakościowe i ilościowe odporności komórkowej i humoralnej (2). Pomimo znacznego postępu w terapii, transplantacja komórek hematopoezy łączy się z występowaniem szeregu powikłań, które u większości pacjentów obejmują również jamę ustną (2, 3). Do najpoważniejszych należą zapalenie błony śluzowej jamy ustnej oraz zmniejszenie wydzielania śliny (3, 4). Obniżenie sekrecji śliny skutkuje zmianą jej składu, w tym również zmianą stężenia nieswoistych i swoistych czynników odpornościowych (5-7), co z kolei może znacząco przyczyniać się do rozwoju procesów chorobowych w jamie ustnej (8).

Jednym z najistotniejszych czynników nieswoistej odporności zawartych w ślinie są lizozym i laktoferyna (8-10). Lizozym (muramidaza) to kationowe białko, którego źródłami w ślinie są: wydzielina komórek surowiczych gruczołów ślinowych, płyn szczeliny dziąsłowej oraz ziarnistości neutrofili, monocytów i makrofagów. Enzym ten posiada szeroki zakres niespecyficznego oddziaływania na drobnoustroje patogenne. Działa on głównie na bakterie Gram-do-

Introduction

Hematopoietic stem cell transplantation (HSCT) is an increasingly used therapeutic method in a number of diseases, such as hematopoietic proliferative diseases and congenital metabolic and immune disorders (1).

Patient's own cells (autologous HSCT) or donor's cells (allogeneic HSCT) are used for transplantation. The regeneration of hematopoietic system after allo-HSCT is a slow process. Quantitative and qualitative impairment of cellular and humoral immunity persists for a long time in most patients (2). Despite significant therapeutic advances, hematopoietic stem cell transplantation involves the risk of a number of complications, which also affect the oral cavity in most patients (2, 3). The most serious complications include inflammation of the oral mucosa and reduced saliva production (3, 4). Reduced salivary secretion leads to changes in saliva composition, including altered levels of nonspecific and specific immune factors (5-7), which may in turn significantly contribute to the development of pathological processes in the oral cavity (8).

Lysozyme and lactoferrin belong to the most important nonspecific salivary immune factors (8-10). Lysozyme (muramidase) is a cationic protein found in the secretion from the serous cells of the salivary glands, gingival crevicular fluid as well as neutrophils, monocytes and macrophages. The enzyme has a broad spectrum of non-specific action on pathogenic microorganisms. It acts primarily on gram-positive bacteria (*Streptococcus mutans*, *Lactobacillus acidophilus*), to a lesser degree on gram-negative bacte-

datnie (*Streptococcus mutans*, *Lactobacillus acidophilus*), w mniejszym stopniu na bakterie Gram-ujemne (np. *Actinobacillus actinomycetemcomitans*, *Porphyromonas gingivalis*) i niektóre gatunki grzybów (np. *Candida* spp.) (3, 11). Lizozym powoduje rozpad komórek drobnoustrojów poprzez hydrolizę wiązań pomiędzy N-acetylo-glukozaminą i kwasem N-acetylo-muraminowym peptydoglikanu w ścianie komórkowej bakterii (12). Dodatkowo wykazuje zdolność aktywowania bakteryjnych autolizyn oraz zdolność do hamowania absorpcji glukozy i produkcji kwasów przez bakterie (11, 12). Jak stwierdzono, lizozym może także powodować agregację drobnoustrojów oraz inaktywować niektóre wirusy (11). Muramidaza działa również przeciwzapalnie, hamując chemotaksję leukocytów oraz bezpośrednio modulując reakcję dopełniacza (10). Ponadto uczestniczy w mechanizmach produkcji gammaglobulin i przyspieszania tworzenia ziarniny (12) oraz posiada właściwości przeciwnowotworowe (13).

Laktoferyna to glikoproteina należąca do transferyn, wytwarzana przez komórki nabłonkowe, powszechnie występująca w wydzielinach takich jak mleko, ślina, łzy, wydzielina przewodu pokarmowego (14). Stanowi ona także jeden z głównych składników ziarnistości neutrofili, z których zostaje uwolniona podczas reakcji zapalnej (15), stąd podwyższony poziom tego białka uważany jest przez niektórych autorów za istotny wskaźnik procesu zapalnego (9, 15). Źródłem laktoferyny w ślinie są komórki nabłonkowe ślinowych gruczołów surowiczych. Pochodzić może ona również z osocza przesączającego się do śliny w trakcie stanów zapalnych błony śluzowej i/lub ślinianek (6), a także stanowić produkt rozpadu granulocytów umiejscowionych w szczelinie dziąsłowej (4). Laktoferyna działa biostatycznie lub biobójczo wobec wielu gatunków bakterii (w tym *S. mutans*, *S. mitis*, S. *salivarius*), grzybów (*C. albicans*) oraz wirusów (HPV1) (9, 16). Działanie przeciwdrobnoustrojowe laktoferyny wiąże się m.in. z jej wysoką zdolnością do wiązania jonów żelaza, uniemożliwiającą wykorzystanie tego pierwiastka przez patogeny (13, 17). Dodatkowo, laktoferyna rozpadając się pod wpływem pepsyny uwalnia peptydy mające bezpośrednie działanie bakteriostatyczne i przeciwgrzybiczne (12). Laktoferyna wywiera również działanie immunomodulujące m.in. przez pobudzenie limfocytów do wzmożonej produkcji cytokin TNF-α i INF-γ, a także poprzez stymulowanie neutrofili do fagocytozy oraz wydzielanie interleukiny Il-8 (18). Ponadto laktoferyna reguluje produkcję GM-CSF (ang. *granulocyte-macrophage colony-stimulating factor*) przez makrofagi (14) oraz zaburza przyleganie drobnoustrojów do tkanek, w tym *Streptococcus mutans* do hydroksyapatytu szkliwa zębów (18).

Cel pracy

Celem pracy była analiza stężenia wybranych nieswoistych składników systemu obronnego śliny mieszanej, tj. lizozymu i laktoferyny, u pacjentów będących w późnej fazie (tzn. powyżej setnej doby) po allogenicznej transplantacji komórek

ria (e.g. *Actinobacillus actinomycetemcomitans*, *Porphyromonas gingivalis*) and some fungal species (e.g. *Candida* spp.) (3, 11). Lysozyme causes microbial cell lysis by hydrolysing the bonds between N-acetylglucosamine and N-acetylmuramic acid in cellular wall peptidoglycan (12). Additionally, it can activate bacterial autolysis as well as inhibit bacterial glucose absorption and acid production (11, 12). It was found that lysozyme can also induce microbial aggregation and inactivate some viruses (11). Muramidase also acts as an anti-inflammatory agent by the inhibition of leukocyte chemotaxis and a direct modulation of complement reaction (10). Additionally, the agent is involved in the production of gamma globulins, it accelerates granulation tissue formation (12) and has anticancer properties (13).

Lactoferrin is a glycoprotein belonging to the transferrin family, produced by epithelial cells, which is very common in secretory fluids such as milk, saliva, tears or gastrointestinal secretion (14). It is also one of the main components in the granules of neutrophils, from which it is released during inflammation (15), therefore an increased level of this protein is considered by some authors to be an important indicator of inflammation (9, 15). Salivary lactoferrin is produced in the epithelial cells of the serous salivary glands. It may be also derived from plasma penetrating into saliva during inflammation of the mucosa and/or salivary glands (6) or form as a product of degradation of granulocytes located in the gingival sulcus (4). Lactoferrin has biostatic and biocidal effects against a number of bacteria (including *S. mutans, S. mitis,* S. *salivarius*), fungi (*C. albicans*) and viruses (HPV1) (9, 16). The antimicrobial activity of lactoferrin is related to e.g. its high capacity of binding iron ions, and thus depriving pathogens of this element (13, 17). Additionally, when degraded by pepsin, lactoferrin releases peptides showing direct bacteriostatic and antifungal activity (12). Lactoferrin also exerts immunomodulating effects, e.g. by stimulating lymphocytes to increase TNF-α and INF-γ cytokine production as well as by stimulating neutrophil phagocytosis and the release of interleukin (Il)-8 (18). Furthermore, lactoferrin regulates the production of GM-CSF (granulocyte-macrophage colony-stimulating factor) in macrophages (14) and impairs microbial adhesion to tissues, including the adhesion of *Streptococcus mutans* to tooth enamel hydroxyapatite (18).

Aim

The aim of the study was to analyse the levels of selected non-specific immune components of mixed saliva, i.e. lysozyme and lactoferrin, in patients in the late period (i.e. more than 100 days) after allogeneic hematopoietic cell transplantation. It was also evaluated whether there were significant differences in mixed saliva levels of lysozyme

krwiotwórczych. Oceniano również, czy stężenie lizozymu i laktoferyny w ślinie mieszanej zmieniało się istotnie w zależności od czasu, jaki upłynął od momentu transplantacji. Ponadto badano zależność między stężeniem lizozymu i laktoferyny w ślinie mieszanej a szybkością jej wydzielania.

Materiał i metody

Badaniem objęto 45 osób (17 kobiet i 28 mężczyzn), znajdujących się w okresie od 3,5 miesiąca do 5 lat po alloHCT, będących pod opieką Katedry i Kliniki Hematologii i Transplantologii Gdańskiego Uniwersytetu Medycznego oraz Katedry Stomatologii Zachowawczej GUMed. Na przeprowadzenie badań uzyskano zgodę Komisji Bioetyki GUM nr NKEBN/886/2004. Badania wykonano zgodnie z zaleceniami Konwencji Helsińskiej.

Pacjentów podzielono na trzy grupy w zależności od czasu, jaki upłynął od zabiegu przeszczepienia, uwzględniając w ten sposób stopniowy proces rekonstytucji układu krwiotwórczego po alloHCT. Grupę I stanowiły osoby znajdujące się w okresie od 3,5 do 10 miesięcy po transplantacji (tzn. w fazie znacznej niedojrzałości układu krwiotwórczego). Grupa II obejmowała pacjentów będących w okresie od 12 do 24 miesięcy po transplantacji (tj. w fazie postępującej stabilizacji układu krwiotwórczego). Grupę III stanowiły osoby będące w okresie powyżej 24 miesięcy po transplantacji (tj. w okresie osiągniętej pełnej dojrzałości układu krwiotwórczego). Grupę kontrolną stanowiło 27 zdrowych osób, które wyraziły zgodę na przeprowadzenie badania (tab. 1).

Od każdego pacjenta pobierano ślinę mieszaną spoczynkową i stymulowaną, w godzinach przedpołudniowych,

and lactoferrin, depending on the time elapsed since transplantation. Furthermore, the relationship between mixed saliva levels of lysozyme and lactoferrin and the salivary flow rate was assessed.

Material and methods

A total of 45 patients (17 women and 28 men) 3.5 months up to 5 years after allogeneic HSCT, remaining under the care of the Department of Haematology and Transplantation at the Medical University of Gdańsk and the Department of Conservative Dentistry at the Medical University of Gdańsk were included in the study. The study was approved by the Bioethics Committee of the Medical University of Gdańsk (No. NKEBN/886/2004). All tests were performed in accordance with the recommendations of the Helsinki Convention.

Patients were divided into three groups, depending on the time elapsed since transplantation, to include the gradual process of hematopoietic reconstitution after allogeneic HSTC in the assessment. Group I included patients 3.5 to 10 months after transplantation (i.e. in the phase of significant hematopoietic immaturity). Group II included patients 12 to 24 months after transplantation (i.e. in the phase of progressive stabilization of the hematopoietic system). Group III included patients more than 24 months after transplantation (i.e. in the phase of full hematopoietic maturity). Control group included 27 healthy individuals who consented to participate in the study (tab. 1).

Tab. 1. Charakterystyka pacjentów z uwzględnieniem czasu, jaki upłynął od alloHCT

Grupa	Liczba osób	Czas po alloHCT (miesiące)			Wiek badanych osób (lata)		
	n	$\bar{x} \pm \delta$	Me	zakres	$\bar{x} \pm \delta$	Me	zakres
I	20	5,9 ± 2,3	6	3,5-10	41,6 ± 10,4	46	22-54
II	14	19,1 ± 3,2	18,5	12-24	31,4 ± 7,7	30	21-46
III	11	36,9 ± 10,8	36	27-66	40,4 ± 10,8	40	19-54
Razem	45	17,6 ± 13,7	17	3,5-66	38,1 ± 10,1	38	19-54

Tab. 1. Patient characteristics, taking into account the time elapsed since allogeneic HSCT

Group	Number of subjects	Time since allo-HSCT (months)			Age (years)		
	n	$\bar{x} \pm \delta$	Me	range	$\bar{x} \pm \delta$	Me	range
I	20	5.9 ± 2.3	6	3.5-10	41.6 ± 10.4	46	22-54
II	14	19.1 ± 3.2	18.5	12-24	31.4 ± 7.7	30	21-46
III	11	36.9 ± 10.8	36	27-66	40.4 ± 10.8	40	19-54
In total	45	17.6 ± 13.7	17	3.5-66	38.1 ± 10.1	38	19-54

przy czym przez 2 godziny poprzedzające zbieranie materiału pacjent powstrzymywał się od jedzenia, mycia zębów, palenia papierosów, żucia gumy, a ponadto od spożywania płynów, o ile pozwalał na to stan ogólny chorego oraz stopień nasilenia uczucia suchości jamy ustnej. Zbieranie śliny spoczynkowej polegało na jej gromadzeniu w ustach przez okres 2 minut, a następnie odpluwaniu do kalibrowanej probówki typu Corning. Czynność tę powtarzano trzykrotnie, uzyskując łączny czas pobierania równy 6 minut. Całkowitą objętość zebranej śliny spoczynkowej dzielono następnie przez 6, otrzymując ilość śliny wydzielonej w ciągu jednej minuty (ml/min). Pobudzanie wydzielania śliny stymulowanej uzyskiwano poprzez żucie przez pacjenta kostki parafiny w czasie 6 minut. Pierwszą partię śliny, wydzieloną po 1 minucie stymulacji, chory połykał, kolejne porcje śliny odpluwał w trakcie 5 minut żucia do probówki. Całkowitą objętość uzyskanej śliny stymulowanej przeliczano następnie na ilość wydzieloną w ciągu jednej minuty (ml/min). W odwirowanej ślinie mieszanej spoczynkowej i stymulowanej (10 000 x g; 10 min) oznaczano stężenie laktoferyny i stężenie lizozymu. Badania biochemiczne śliny zostały przeprowadzone w laboratorium Katedry i Zakładu Stomatologii Zachowawczej GUMed. Do oznaczenia stężenia lizozymu i laktoferyny wykorzystano dwuetapową metodę immunoenzymatyczną opartą na teście ELISA (ang. *enzyme-linked immunosorbent assay*) (19). Jako wzorzec zastosowano lizozym z ludzkiego mleka (Sigma-Aldrich). Uzyskane wyniki przedstawiono w µg/ml.

Do analizy statystycznej wykorzystano test nieparametryczny U Manna-Whitneya oraz korelację Spearmana. Za poziom istotności przyjęto $p < 0,05$.

Wyniki

W tabeli 2 przedstawiono stężenie lizozymu, a w tabeli 3 stężenie laktoferyny w ślinie mieszanej spoczynkowej i stymulowanej 45 pacjentów poddanych alloHCT oraz u 27 osób z grupy kontrolnej. Analizując parametry śliny u osób po transplantacji stwierdzono, że zarówno średnie stężenie lizozymu, jak i laktoferyny w ślinie mieszanej spoczynkowej oraz stymulowanej nie zmieniało się istotnie w zależności od upływu czasu po przeszczepieniu.

Średnie stężenie lizozymu w ślinie spoczynkowej pacjentów po transplantacji było zbliżone do stężenia w ślinie osób z grupy kontrolnej (tab. 2). Natomiast średnie stężenie lizozymu w ślinie stymulowanej osób po transplantacji było nieistotnie statystycznie wyższe w porównaniu ze stężeniem w ślinie osób zdrowych (tab. 2). Jak zauważono, w grupie pacjentów po alloHCT występowały znaczne wahania stężenia lizozymu i duży ich rozrzut – szczególnie dotyczyło to pacjentów z grupy I. Natomiast w grupie kontrolnej wahania badanego parametru były niewielkie. Nie stwierdzono istotnej statystycznie zależności pomiędzy stężeniem lizozymu a szybkością wydzielania śliny spoczynkowej i stymulowanej zarówno u pacjentów po alloHCT, jak i w grupie kontrolnej (tab. 2).

Stimulated and resting mixed saliva was taken from all patients before noon (the patients refrained from eating, tooth brushing, smoking, chewing gum, and also drinking, unless precluded by their general condition or the degree of mouth dryness, for two hours before taking samples). Collection of resting saliva involved 2-minute salivary accumulation in the mouth followed by spitting into a calibrated test tube of a Corning type. This activity was repeated three times, which gave the total time of saliva collection equal to 6 minutes. The total volume of the collected resting saliva was divided by 6 to obtain the amount of saliva secreted during one minute (ml/min). Salivary stimulation involved chewing a paraffin block for 6 minutes. The first portion of saliva (after 1-minute stimulation) was swallowed by the patient, while the subsequent portions, secreted during the remaining 5 minutes of chewing, were collected in the test tube. Next, the amount secreted during one minute (ml/min) was calculated based on the total volume of the collected stimulated saliva. Lactoferrin and lysozyme levels were assayed in the centrifuged mixed resting and stimulated saliva (10,000 x g; 10 min). Biochemical salivary testing was performed in the laboratory of the Department of Conservative Dentistry at the Medical University of Gdańsk. A two-step method based on ELISA was used for lysozyme and lactoferrin level assessment (19). Human milk lysozyme (Sigma-Aldrich) was used as a reference. The obtained results are given in µg/ml. The non-parametric Mann-Whitney U test and Spearman' rank correlation were used in statistical analysis. The level of significance was $p < 0.05$.

Results

Table 2 shows lysozyme levels and table 3 shows lactoferrin levels in mixed resting and stimulated saliva from 45 patients after allogeneic HSCT and 27 controls. The analysis of salivary parameters in post-transplant patients revealed that the mean lysozyme and lactoferrin levels in mixed resting and stimulated saliva did not change significantly depending on the time elapsed since transplantation.

The mean resting salivary levels of lysozyme in post-transplant patients were comparable to those in patients in the control group (tab. 2). The mean stimulated salivary levels of lysozyme in post-transplant patients were statistically insignificantly higher compared to those in healthy individuals (tab. 2). It was noted that significant fluctuations and a large scatter in lysozyme levels occurred in post-allo-HSCT patients, particularly in Group I, whereas only minor differences in the same parameter were found in the control group. No statistically significant relationship was found in lysozyme levels and resting/stimulated

Tab. 2. Stężenie lizozymu w ślinie spoczynkowej i stymulowanej z uwzględnieniem czasu, jaki upłynął od alloHCT, oraz szybkości wydzielania śliny, i w porównaniu z grupą kontrolną

Badana grupa	Liczba badanych	Czas po alloHCT (miesiące)	Stężenie lizozymu					
			Ślina spoczynkowa (µg/ml)			Ślina stymulowana (µg/ml)		
			$\bar{x} \pm \delta$	Me	zakres	$\bar{x} \pm \delta$	Me	zakres
I	20	3,5-10	19,5 ± 23,9	12,4	0,8-101,0	20,4 ± 31,6	10,7	3,1-124,8
II	14	12-24	11,2 ± 7,9	9,9	0,42-21,9	12,0 ± 8,7	9,2	2,4-33,2
III	11	27-66	10,1 ± 5,8	8,5	1,86-16,3	16,4 ± 10,5	19,2	0,54-33,1
Razem	45	3,5-66	14,6 ± 17,6	10,9	0,42-101,0	16,8 ± 22,2	11,0	0,54-124,8
Grupa kontrolna	27	–	12,8 ± 9,5	10,3	1,1-24,7	10,4 ± 7,8	7,7	0,49-27,48
Korelacja pomiędzy stężeniem lizozymu w ślinie a szybkością wydzielania śliny		Pacjenci po alloHCT	r = -0,078; p = 0,608 (NS)			r = -0,091; p = 0,553 (NS)		
		Grupa kontrolna	r = 0,063; p = 0,751 (NS)			r = -0,061; p = 0,758 (NS)		
Korelacja pomiędzy stężeniem lizozymu w ślinie a czasem po alloHCT			r = -0,120; p = 0,431 (NS)			r = 0,053; p = 0,729 (NS)		

Istotność różnic oceniana testem U Manna-Whitneya
Współczynnik korelacji Spearmana, NS – korelacja nieistotna

Tab. 2. Resting and stimulated salivary levels of lysozyme in terms of the time elapsed since allogeneic HSCT as well as the salivary flow rate vs. control group

Study group	Number of subjects	Time since allo-HSCT (months)	Lysozyme levels					
			Resting saliva (µg/mL)			Stimulated saliva (µg/mL)		
			$\bar{x} \pm \delta$	Me	range	$\bar{x} \pm \delta$	Me	range
I	20	3.5-10	19.5 ± 23.9	12.4	0.8-101.0	20.4 ± 31.6	10.7	3.1-124.8
II	14	12-24	11.2 ± 7.9	9.9	0.42-21.9	12.0 ± 8.7	9.2	2.4-33.2
III	11	27-66	10.1 ± ±5.8	8.5	1.86-16.3	16.4 ± 10.5	19.2	0.54-33.1
In total	45	3.5-66	14.6 ± 17.6	10.9	0.42-101.0	16.8 ± 22.2	11.0	0.54-124.8
Controls	27	–	12.8 ± 9.5	10.3	1.1-24.7	10.4 ± 7.8	7.7	0.49-27.48
Correlation between salivary levels of lysozyme and salivary flow rate		Post-allo--HSCT patients	r = -0.078; p = 0.608 (NS)			r = -0.091; p = 0.553 (NS)		
		Controls	r = 0.063; p = 0.751 (NS)			r = -0.061; p = 0.758 (NS)		
Correlation between salivary levels of lysozyme and time since allo-HSCT			r = -0.120; p = 0.431 (NS)			r = 0.053; p = 0.729 (NS)		

The significance of differences was evaluated based on the Mann-Whitney U test
Spearman's correlation coefficient, NS – insignificant correlation

Średnie stężenie laktoferyny w ślinie mieszanej spoczynkowej oraz stymulowanej było istotnie statystycznie wyższe w całej badanej grupie pacjentów po alloHCT w porównaniu z grupą kontrolną ($p < 0,01$ i $p < 0,001$) (tab. 3). Zwraca uwagę, że średnie stężenie laktoferyny zarówno w ślinie

salivary flow rate between post-allo-HSCT patients and controls (tab. 2). Mixed resting and stimulated salivary levels of lactoferrin were statistically significantly higher in the whole group of post-allo-HSCT patients compared to controls ($p < 0.01$ and $p < 0.001$) (tab.3). It should

Tab. 3. Ocena stężenia laktoferyny w ślinie spoczynkowej i stymulowanej z uwzględnieniem czasu, jaki upłynął od alloHCT, oraz szybkości wydzielania śliny, i w porównaniu z grupą kontrolną

Badana grupa	Liczba badanych	Czas po alloHCT (miesiące)	Stężenie laktoferyny					
			Ślina spoczynkowa (µg/ml)			Ślina stymulowana (µg/ml)		
			$\bar{x} \pm \delta$	Me	zakres	$\bar{x} \pm \delta$	Me	zakres
I	20	3,5-10	46,1 ± 49,0[c]	23,9	0,83-169,3	29,4 ± 22,6[d]	26,8	0,99-96,5
II	14	12-24	28,5 ± 30,4	19,9	3,4-116,8	21,4 ± 26,5	13,7	3,9-105, 9
III	11	27-66	38,5 ± 35,0[e]	27,0	5,91-96,0	30,4 ± 28,5[f]	25,2	2,0-65,9
Razem	45	3,5-66	38,8 ± 40,6[a]	22,8	0,83-169,3	27,2 ± 25,1[b]	24,6	0,99-105,9
Grupa kontrolna	27	–	18,9 ± 30,3[a, c, e]	11,2	0,62-147,5	10,5 ± 13,8[b, d, f]	7,1	1,8-74,5
Korelacja pomiędzy stężeniem laktoferyny w ślinie a szybkością wydzielania śliny		Pacjenci po alloHCT	r = -0,290; p < 0,05*			r = -0,350; p < 0,05*		
		Grupa kontrolna	r = -0,393; p < 0,05*			r = -0,780; p = 0,371 (NS)		
Korelacja pomiędzy stężeniem laktoferyny w ślinie a czasem po alloHCT			r = -0,044; p = 0,773 (NS)			r = -0,112; p = 0,463 (NS)		

Istotność różnic oceniana testem U Manna-Whitneya **p < 0,01 a-a, ***p < 0,001; b-b, **p < 0,01 c-c, ***p < 0,001 d-d, *p < 0,05 e-e, *p < 0,05 f-f
Korelacja Spearmana, NS – korelacja nieistotna

Tab. 3. An assessment of resting and stimulated salivary levels of lactoferrin in terms of the time elapsed since allogeneic HSCT as well as the salivary flow rate vs. control group

Study group	Number of subjects	Time since allo-HSCT (months)	Lactoferrin levels					
			Resting saliva (µg/mL)			Stimulated saliva (µg/mL)		
			$\bar{x} \pm \delta$	Me	range	$\bar{x} \pm \delta$	Me	range
I	20	3.5-10	46.1 ± 49.0[c]	23.9	0.83-169.3	29.4 ± 22.6[d]	26.8	0.99-96.5
II	14	12-24	28.5 ± 30.4	19.9	3.4-116.8	21.4 ± 26.5	13.7	3.9-105.9
III	11	27-66	38.5 ± 35.0[e]	27.0	5.91-96.0	30.4 ± 28.5[f]	25.2	2.0-65.9
In total	45	3.5-66	38.8 ± 40.6[a]	22.8	0.83-169.3	27.2 ± 25.1[b]	24.6	0.99-105.9
Controls	27	–	18.9 ± 30.3[a, c, e]	11.2	0.62-147.5	10.5 ± 13.8[b, d, f]	7.1	1.8-74.5
Correlation between salivary levels of lactoferrin and salivary flow rate		Post-allo--HSCT patients	r = -0.290; p < 0.05*			r = -0.350; p < 0.05*		
		Controls	r = -0.393; p < 0.05*			r = -0.780; p = 0.371 (NS)		
Correlation between salivary levels of lactoferrin and time since allo-HSCT			r = -0.044; p = 0.773 (NS)			r = -0.112; p = 0.463 (NS)		

The significance of differences was evaluated based on the Mann-Whitney U test **p < 0.01 a-a, ***p < 0.001; b-b, **p < 0.01 c-c, ***p < 0.001 d-d, *p < 0.05 e-e, *p < 0.05 f-f
Spearman's correlation coefficient, NS – insignificant correlation

spoczynkowej, jak i w stymulowanej było szczególnie wysokie w okresie najwcześniejszym po transplantacji (grupa I) oraz w okresie najpóźniejszym (grupa III) i różniło się istotnie statystycznie od średniego stężenia w grupie kontrolnej. W grupie osób po alloHCT, jak i w grupie kontrolnej stężenie laktoferyny wzrastało istotnie statystycznie wraz ze spadkiem szybkości wydzielania śliny spoczynkowej ($p < 0,05$). Natomiast w przypadku śliny stymulowanej taka zależność dotyczyła tylko osób po alloHCT ($p < 0,05$) (tab. 3).

Dyskusja

W aspekcie oceny patologii jamy ustnej pacjentów będących w późniejszym okresie po alloHCT, interesująca była odpowiedź na pytanie, czy dochodzi do zmian stężenia wybranych parametrów śliny, wchodzących w skład jej mechanizmów obronnych. Wyniki badań własnych wskazują, że średnie stężenie lizozymu zarówno w ślinie spoczynkowej, jak i w stymulowanej nie różniło się istotnie statystyczne pomiędzy ogółem pacjentów po alloHCT a grupą kontrolną. Natomiast zauważono, że w grupie pacjentów po alloHCT występowały bardzo zróżnicowane wartości stężenia lizozymu i duży ich rozrzut, z przesunięciem w kierunku wysokich wartości. Szczególnie dotyczyło to osób będących w pierwszym roku po transplantacji. Jak wiadomo, w okresie tym środowisko jamy ustnej zostaje poddane działaniu wielu czynników, które potencjalnie mogą regulować poziom lizozymu w ślinie. Według niektórych autorów wpływ taki wywierają przede wszystkim leki immunosupresyjne (20). W badaniu przeprowadzonym przez Pajari i wsp. (20) stwierdzono istotne podwyższenie stężenia muramidazy w ślinie zmierzone w trakcie trwania chemioterapii. Przeciwnie, wyniki badań Karolewskiej i wsp. przeprowadzonych w grupie dzieci leczonych z powodu białaczki, nie wykazały istotnych różnic pomiędzy stężeniem lizozymu w ślinie spoczynkowej tych osób przed rozpoczęciem terapii i w trakcie jej trwania. Zaobserwowano jednak nieznaczną tendencję wzrostową stężenia lizozymu w miarę postępu leczenia, co według autorów miało związek z grzybicą jamy ustnej (21). Duże znaczenie w regulacji stężenia lizozymu w ślinie przypisuje się także występowaniu niektórych chorób miejscowych oraz ogólnoustrojowych, w tym zwłaszcza tych o podłożu zapalnym (22, 23). Rathnayake i wsp. stwierdzili podwyższone stężenie muramidazy w ślinie pacjentów z zapaleniem przyzębia (23). Podobne zmiany występowały u osób z wrzodziejącym zapaleniem jelita grubego, chorobami układu mięśniowo-stawowego, układu krążenia oraz z cukrzycą (22). W prezentowanej przez nas pracy ponad 70% badanych osób miało objawy zapalenia w obrębie błony śluzowej jamy ustnej. Obserwowano je zwłaszcza u pacjentów będących w pierwszym roku po alloHCT. Obecność zmian zapalnych, a także współistnienie chorób ogólnoustrojowych wraz z ich leczeniem mogło mieć wpływ na zróżnicowany poziom lizozymu w ślinie. W badaniach własnych nie stwierdzono istotnej statystycznie zależności pomiędzy szybkością wydzielania śliny spoczynkowej i stymulowanej a poziomem

be noted that both resting and stimulated salivary levels of lactoferrin were particularly high in the earliest period (Group I) and the latest period (Group III) after transplantation, and differed statistically significantly from the mean levels in the control group. Lactoferrin levels increased statistically significantly with a decrease in the resting salivary flow rate in both post-allo-HSCT patients and controls ($p < 0.05$). For stimulated saliva, this relationship was found only in post-allo-HSCT patients ($p < 0.05$) (tab. 3).

Discussion

In terms of oral cavity pathology in patients in the late period after allogeneic HSCT, the answer to the question whether there was a change in the levels of selected salivary parameters, representing salivary defence mechanisms, was interesting. Our findings indicate that there was no statistically significant difference in the mean resting or stimulated salivary levels of lysozyme between all post-allo-HSCT patients and the controls. It was noted that the levels of lysozyme in post-allo-HSCT patients were very varied and dispersed, in favour of higher values, particularly in patients in the first year after transplantation. It is a known fact that the oral environment is subjected to a variety of factors, which can potentially modulate salivary lysozyme levels. According to some authors, such effects are primarily caused by immunosuppressants (20). Pajari et al. (20) found significantly increased salivary levels of muramidase during chemotherapy in their study. On the contrary, Karolewska et al. showed no differences between resting salivary levels of lysozyme before and during therapy in their study in children treated for leukemia. However, a minor tendency of lysozyme levels to increase with the treatment progress was observed, which, according to the authors, was related to oral mycosis (21). The occurrence of some of the local and systemic diseases, inflammatory in particular, is believed to be of significant importance (22, 23). Rathnayake et al. found increased muramidase levels in the saliva from patients with periodontitis (23). Similar changes were observed in patients with ulcerative colitis, musculoskeletal and cardiovascular diseases and diabetes (22). Our study showed that more than 70% of patients developed the symptoms of oral mucosa inflammation. The symptoms occurred particularly in patients in the first year after allogeneic HSCT. Inflammatory lesions as well as the coexistent systemic diseases and their treatment could have accounted for the differences in the levels of salivary lysozyme. We have not found a statistically significant correlation between resting and stimulated salivary flow rate and lysozyme levels. Such a correlation was also absent in the studies presented by Zipp et al., who

lizozymu. Podobny brak zależności wykazali Zipp i wsp., którzy oceniali wydzielanie śliny stymulowanej u chorych z zespołem Sjögrena (24). Natomiast Zalewska i wsp., badając 30 pacjentów obciążonych reumatoidalnym zapaleniem stawów, stwierdzili wyższe stężenia lizozymu w ślinie osób chorych z obniżeniem sekrecji, przy równoczesnym niższym wyrzucie tego enzymu w porównaniu do grupy bez zaburzeń wydzielania śliny. Jak wyjaśniają, wzrost całkowitego stężenia lizozymu może mieć związek z naciekiem ślinianek przez komórki zapalne oraz uwalnianiem białka z tych komórek. Równocześnie obniżony „wyrzut" lizozymu może wynikać z uszkodzenia gruczołów przez procesy patologiczne, takie jak np. zwłóknienie czy atrofia (25). Należy zwrócić uwagę, że podobne zmiany w gruczołach ślinowych obserwuje się często również u pacjentów poddawanych alloHCT, dotkniętych chorobą „przeszczep przeciwko gospodarzowi" (26).

Analizując poziom laktoferyny, stwierdzono, że zarówno w ślinie spoczynkowej, jak i stymulowanej był on istotnie statystycznie wyższy w grupie pacjentów po alloHCT, w porównaniu z grupą kontrolną. Średnie stężenie laktoferyny u pacjentów po przeszczepieniu utrzymywało się na poziomie zbliżonym do tego, jakie obserwowali Eliasson i wsp. u osób z zespołem Sjögrena (27). Również Imanguli i wsp. badając ślinę osób będących 6 miesięcy po alloHCT, stwierdzili liczne zmiany w profilu białkowym w porównaniu do okresu przed transplantacją, w tym między innymi znacząco podwyższone stężenie laktoferyny (28). Wyniki badań własnych wskazują, że stężenie laktoferyny zależało istotnie statystycznie od szybkości wydzielania śliny zarówno spoczynkowej, jak i stymulowanej (była to korelacja ujemna). Na podobną zależność zwrócili uwagę Sikorska i wsp., badając poziom tego białka w ślinie osób zdrowych (17). Analiza piśmiennictwa oraz wyników badań własnych sugeruje, że przyczyną podwyższenia stężenia laktoferyny w grupie pacjentów po alloHCT mógł być m.in. stan zapalny dziąseł. Jak stwierdzono, objawy zapalenia dziąseł o różnym stopniu zaawansowania miało aż 56,8% osób po transplantacji, badanych w niniejszej pracy (dane nieujęte w tabeli). Również Almståhl i wsp., oceniając stan zdrowia jamy ustnej pacjentów z zespołem Sjögrena, sugerowali zapalenie przyzębia brzeżnego jako możliwą przyczynę wzrostu stężenia laktoferyny w ślinie tych osób (8). Dodds i wsp. uważają, że wysokie stężenie laktoferyny w ślinie może wynikać ze stanu zapalnego toczącego się w obrębie ślinianek (6). Według innych autorów na wzrost poziomu laktoferyny w ślinie wpływa zmieniona przepuszczalność błony śluzowej jamy ustnej dla składników osocza, która występuje u osób z długo utrzymującym się obniżonym wydzielaniem śliny (27). Patomechanizm tego rodzaju mógł mieć miejsce również w przypadku grupy pacjentów prezentowanej w niniejszej pracy, ponieważ, jak to przedstawiono we wcześniejszych publikacjach, aż u 39 spośród 45 badanych występowały kliniczne objawy świadczące o niedoborze śliny (4). Na podstawie uzyskanych wyników stwierdzono, że czas, jaki upłynął od alloHCT, nie wpływał decydująco na stężenie laktoferyny. Natomiast Izutsu i wsp., badając osoby po transplantacji,

assessed stimulated salivary flow rate in patients with Sjögren's syndrome (24). Zalewska et al. found in their study in 30 patients with rheumatoid arthritis that patients with reduced secretion and, at the same time, lower lysozyme secretion compared to patients with unimpaired salivary secretion, had high salivary levels of lysozyme. The authors postulate that the increase in the total lysozyme levels may be related to salivary gland infiltration by inflammatory cells and their release of proteins. The simultaneous reduction in the release of lysozyme may result from glandular impairment due to pathological processes, such as fibrosis or atrophy (25). It should be noted that similar changes in the glandular function are also often observed in patients after allogeneic HSCT with graft-versus-host disease (26).

The analysis of resting and stimulated salivary levels of lactoferrin revealed that the levels were statistically significantly higher in post-allo-HSCT patients compared to controls. The mean lactoferrin levels in post-transplant patients were comparable to those observed by Eliasson et al. in patients with Sjögren's syndrome (27). Imanguli et al., who analysed saliva in patients 6 weeks after allogeneic HSCT, found numerous changes in the protein profile compared to the pre-transplantation period, including e.g. significantly increased lactoferrin levels (28). Our findings indicate that lactoferrin levels were statistically significantly correlated with both resting and stimulated salivary flow rate (negative correlation). A similar relationship was noted by Sikorska et al., who assessed salivary lactoferrin levels in healthy individuals (17). The analysis of literature and own findings suggests that the increased levels of lactoferrin in post- allo-HSCT patients could be due to e.g. gingival inflammation. It was found that up to 56.8% of post-transplant patients participating in our study had gingival inflammation of varying degrees (data not included in the table). Almståhl et al., who assessed oral health in patients with Sjögren's syndrome, also suggested marginal periodontitis as a possible reason for the increased salivary lactoferrin levels in these patients (8). Dodds et al. believe that high salivary levels of lactoferrin may be due to salivary gland inflammation (6). According to other authors, increased salivary levels of lactoferrin are caused by altered permeability of the oral mucosa to plasma components, which is found in patients with chronic reduction in salivary flow (27). Such a pathomechanism could be also found in our patients as up to 39 out of 45 subjects developed clinical symptoms indicating salivary deficiency, as shown in previous publications (4). Based on the results, it was found that the time elapsed since allogeneic HSCT had no decisive influence on lactoferrin levels. Izutsu et al., who investigated post-transplant patients, found

stwierdzili stopniowy wzrost stężenia tej glikoproteiny w ślinie w miarę upływu czasu po transplantacji (26).

Wnioski

Stężenie lizozymu w ślinie spoczynkowej i stymulowanej osób poddanych alloHCT nie różniło się istotnie od stężenia w ślinie osób zdrowych. Natomiast zwracały uwagę znaczne wahania stężenia lizozymu i duży ich rozrzut występujące w ślinie zarówno spoczynkowej, jak i stymulowanej osób po alloHCT. W każdej z trzech grup, utworzonych w zależności od czasu po transplantacji, można było spotkać osoby z bardzo wysokim stężeniem lizozymu w ślinie mieszanej. Stężenie laktoferyny w ślinie mieszanej spoczynkowej oraz stymulowanej pacjentów po alloHCT było wysokie oraz istotnie statystycznie wyższe w porównaniu ze stężeniem w ślinie osób zdrowych. Stężenie zarówno lizozymu, jak i laktoferyny w ślinie mieszanej spoczynkowej oraz stymulowanej nie zależało istotnie od upływu czasu po zabiegu transplantacji. Stężenie laktoferyny wzrastało istotnie statystycznie wraz ze spadkiem szybkości wydzielania śliny zarówno spoczynkowej, jak i stymulowanej.

a gradual increase in salivary levels of this glycoprotein over time after transplantation (26).

Conclusions

No differences were found in resting and stimulated salivary levels between post-allo-HSCT patients and healthy individuals. Significant fluctuations and scatter in the levels of lysozyme in both resting and stimulated saliva were noticeable in post-allo-HSCT patients. Individuals with very high mixed salivary lysozyme could be identified in each of the three groups formed based on the time elapsed since transplantation. Mixed resting and stimulated salivary levels of lactoferrin were very high and statistically significantly higher in post-allo-HSCT patients compared to healthy individuals. Mixed resting and stimulated salivary levels of lysozyme and lactoferrin did not depend statistically significantly on the time elapsed since transplantation. The levels of lactoferrin increased statistically significantly with a decrease in resting and stimulated salivary flow rate.

Konflikt interesów
Conflict of interest

Brak konfliktu interesów
None

Adres do korespondencji
Correspondence

*Agnieszka Bogusławska-Kapała
Zakład Stomatologii Zintegrowanej
Katedra Stomatologii Zachowawczej
Warszawski Uniwersytet Medyczny
ul. Miodowa 18, 00-246 Warszawa
tel. +48 (22) 502-20-32
fax +48 502-20-38
agaka@op.pl

Piśmiennictwo/References

1. Hołowiecki J: Transplantacja szpiku w Polsce i na świecie. MediWeb.pl, 21.10. 2007. **2.** Piekarska A: Wpływ rekonstytucji immunologicznej na kształtowanie się odporności przeciwzakaźnej u chorych po przeszczepieniach allogenicznych komórek macierzystych hematopoezy. Praca na stopień doktora nauk medycznych. Klinika Hematologii Akademii Medycznej w Gdańsku, 2008. **3.** Schubert MM, Correa ME: Oral graft-versus-host disease. Dent Clin North Am 2008; 52: 79-109. **4.** Bogusławska-Kapała A, Kochańska B, Piekarska A et al.: Symptoms of xerostomia on physical examination of patients in late period after allogenic hematopoietic cell transplantation. J Stoma 2011; 64: 643-655. **5.** Cackowska-Lass A, Kochańska B, Naumiuk Ł, Samet A: Wydzielanie śliny a występowanie niektórych drobnoustrojów w jamie ustnej u chorych z zespołem Sjögrena. Czas Stomatol 2010; 63: 79-89. **6.** Dodds M, Johnson DA, Yeh CK: Health benefits of saliva: a review. J Dent 2005; 33: 223-233. **7.** Kusiak A: Zmiany patologiczne jamy ustnej oraz właściwości fizykochemiczne śliny u kobiet z zespołem Turnera. Rozprawa habilitacyjna, Ann Acad Med Gedan 2007: 37. **8.** Almståhl A, Wikström M, Groening J: Lactoferrin, amylase and mucin MUC5B and their relation to the oral microflora in hyposalivation of different origins. Oral Microbiol Immunol 2001; 16: 345-352. **9.** Soukka T, Lumikari M, Tenovuo J: Combined Bactericidal Effect of Human Lactoferrin and Lysozyme Against *Streptococcus mutans* serotype c. Microbial Ecology in Health and Disease 2009; 4: 259-264. **10.** Gajda E, Bugla-Płoskońska G: Lizozym – występowanie w przyrodzie, właściwości biologiczne i możliwości zastosowań. Postepy Hig Med Dosw 2014; 68: 1501-1515. **11.** Yeh CK, Dodds WJ, Zuo P, Johnson DA: A population-based study of salivary lyzozyme concentrations and candidal counts. Arch Oral Biol 1997; 42: 25-31. **12.** Tenovuo J: Clinical applications of antimicrobial host proteins lactoperoxidase, lyzozyme and lactoferrin in xerostomia: efficacy and safety. Oral Dis 2002; 8: 23-29. **13.** Sava G, Benetti A, Ceschia V, Pacor S: Lysozyme and cancer: role of exogenous lysozyme as anticancer agent (review). Anticancer Res 1989; 9: 583-591. **14.** Carpenter GH: The secretion, components, and properties of saliva. Ann Rev Food Sci Technol 2013; 4: 267-276. **15.** van't Hof W, Veerman EC, Nieuw Amerongen AV, Ligtenberg AJ: Antimicrobial defence systems in saliva. Monogr Oral Sci 2014; 24: 40-45. **16.** Albar AH, Almehdar HA, Uversky VN, Redwan EM: Structural heterogeneity and multifunctionality of lactoferrin. Curr Protein Pept

Sci 2014; 28: 778-797. **17.** Sikorska M, Mielnik-Błaszczak M, Kapeć E: The relationship between the levels of SigA, lactoferrin and α_1 proteinase isnhibitor in saliva and permanent dentition caries in 15-years-olds. Oral Microbiol Immunol 2002; 17: 272-276. **18.** Artym J: Udział laktoferryny w gospodarce żelazem w organizmie. Część II. Działanie przeciwmikrobiologiczne i przeciwzapalne poprzez sekwestrację żelaza. Postepy Hig Med Dosw 2010; 64: 604-616. **19.** Lequin RM: Enzyme Immunoassay (EIA)/Enzyme-Linked Immunosorbent Assay (ELISA). Clinical Chemistry 2005; 51: 2415-2418. **20.** Pajari U, Poikonen K, Larmas M, Lanning M: Salivary immunoglobulins, lysozyme, pH, and microbial counts in children receiving anti-neoplastic therapy. Eur J Oral Sci 1989; 97: 171-177. **21.** Karolewska E, Pupek M, Konopka T, Chaber R: Mucositis in children with leukemia and salivary defence factors. Dent Med Probl 2007; 44: 30-36. **22.** Quarnstrom M, Janket S-J, Jones JA et al.: Association of salivary lysozyme and C-reactive protein with metabolic syndrome. J Clin Periodontol 2010; 37: 805-811. **23.** Rathnayake N, Åkerman S, Klinge B et al.: Salivary Biomarkers for Detection of Systemic Diseases. PLoS One 2013 Apr 24; 8(4): e61356. **24.** Zipp MM, Yasbin L, Al-Hashimi I: The effect of parotid salivary flow rate on the levels of salivary antimicrobial proteins in patients with Sjögren's syndrome. Quintessence 1999; 30: 700-705. **25.** Zalewska A, Waszkiewicz N, Szajda SD, Waszkiel D: Wpływ przepływu, stężenia i „wyrzutu" lizozymu w ślinie na zdrowie jamy ustnej pacjentów reumatoidalnych. Postepy Hig Med Dosw 2011; 65: 40-45. **26.** Izutsu KT, Menard TW, Schubert MM et al.: Graft Versus Host Disease-Related Secretory Immunoglobulin A Deficiency in Bone Marrow Transplant Recipients. Lab Invest 1985; 52: 293-297. **27.** Eliasson L, Almståhl A, Lingström P et al.: Minor gland saliva flow rate and proteins in subjects with hyposalivation due to Sjögren's syndrome and radiation therapy. Arch Oral Biol 2005; 50: 293-299. **28.** Imanguli MM, Atkinsosn JC, Harvey KE et al.: Changes in salivary proteome following allogeneic hematopoietic stem cell transplantation. Exp Hematol 2007; 35: 184-192.

nadesłano/submitted:
15.04.2016
zaakceptowano do druku/accepted:
05.05.2016

© Borgis Nowa Stomatol 2016; 21(2): 94-105 DOI: 10.5604/14266911.1208248

*Małgorzata Borowska, Katarzyna Szadkowska

Analiza zabiegów sanacji jamy ustnej w znieczuleniu ogólnym u niepełnosprawnych pacjentów w wieku 2-18 lat z poradni stomatologicznej Lubelskiego Hospicjum dla Dzieci im. Małego Księcia

Analysis of dental clearance conducted under general anaesthesia in disabled patients aged 2 to 18 from the Dental Clinic of the Little Prince Hospice for Children in Lublin

Dental Clinic, Little Prince Hospice for Children in Lublin
Head of Clinic: Małgorzata Borowska, MD, PhD

Słowa kluczowe

znieczulenie ogólne, pacjent niepełnosprawny, leczenie stomatologiczne, pacjent pediatryczny

Streszczenie

Wstęp. Dzieci i młodzież z różnymi rodzajami niepełnosprawności rzadko objęte są planowym leczeniem stomatologicznymi oraz profilaktyką próchnicy. Integralność w opiece stomatologicznej w stosunku do opieki ogólnomedycznej i specjalistycznej w tej grupie pacjentów jest niedostateczna.
Cel pracy. Ocena stomatologicznych potrzeb leczniczych u dzieci z orzeczoną niepełnosprawnością leczonych w znieczuleniu ogólnym.
Materiał i metody. Przeprowadzono analizę ilościową 542 kart zabiegowych u 439 niepełnosprawnych pacjentów w wieku 2-18 lat leczonych stomatologicznie w znieczuleniu ogólnym. Oceniono: zaawansowanie próchnicy w poszczególnych grupach wiekowych, liczbę pacjentów z daną chorobą ogólną, wiek pacjenta, gdy został wykonany pierwszy zabieg sanacji jamy ustnej w znieczuleniu ogólnym oraz źródło informacji o możliwości leczenia w pełnym znieczuleniu przy braku współpracy z pacjentem.
Wyniki. W grupie pacjentów z uzębieniem mlecznym z powodu zaawansowania próchnicy usunięto średnio 6,48 zęba (w przeliczeniu na jednego pacjenta), podczas gdy wyleczono średnio 3,45 zęba. U pacjentów z uzębieniem stałym średnia liczba zębów wyleczonych wynosiła 8,35, natomiast usuniętych 1,35. Najwięcej pacjentów zakwalifikowanych do sanacji jamy ustnej w znieczuleniu ogólnym to pacjenci z mózgowym porażeniem dziecięcym (18,45%). Najczęściej pacjenci zgłaszali się po raz pierwszy na leczenie w wieku 7 lat (12,75%). Jedynie 4,56% pacjentów zostało skierowanych do naszej poradni na zabieg sanacji w znieczuleniu ogólnym przez lekarza pediatrę lub lekarza stomatologa. W pozostałych przypadkach rodzice szukali możliwości leczenia na własną rękę.
Wnioski. Leczenie stomatologiczne dzieci niepełnosprawnych wymaga zaangażowania nie tylko lekarzy dentystów, ale również współpracy z lekarzami specjalistami – szczególnie w kwestii wczesnego podjęcia leczenia i profilaktyki chorób jamy ustnej.

Keywords

general anaesthesia, disabled patient, dental treatment, paediatric patient

Summary

Introduction. Children and youths with various kinds of disabilities are rarely covered by scheduled dental treatment and dental caries prevention. The integrity of dental care as compared to general medical care in this patient group is insufficient.
Aim. The assessment of dental treatment needs in children with certificates of disability, treated under general anaesthesia.
Material and methods. A quantitative analysis of 542 procedure charts from 439 children with disabilities, aged 2 to 18 years old, who were administered dental treatment under general anaesthesia, was performed. The following factors have been evaluated: dental caries progression in different age groups, the number of patients with a given primary disease, age at which the patient underwent their initial dental clearance treatment performed in general anaesthesia, and the sources of information concerning the possibility of receiving treatment under general anaesthesia for patients unable to collaborate with the dentist.
Results. In the group of patients with primary teeth, an average of 6.48 teeth (per patient) were extracted due to the progression of dental caries, while an average of 3.45 teeth were successfully treated. In the patients with permanent teeth, the average number of the treated teeth equaled 8.35, while the average number of the removed teeth was 1.35. Most patients enrolled for dental clearance under general anaesthesia suffered from cerebral palsy (18.45). The most common age of the initial treatment was 7 years old (12.75%). Only 4.56% of the patients were referred to our clinic by a paediatrician or a dentist. In the remaining cases, parents sought treatment opportunities on their own.
Conclusions. Dental care in children with disabilities requires not only commitment from care professionals, but also their cooperation with other specialists, particularly regarding the early initiation of treatment and the prevention of oral cavity diseases.

Wstęp

Dzieci i młodzież z różnymi rodzajami niepełnosprawności rzadko objęte są planowym leczeniem stomatologicznymi oraz profilaktyką próchnicy. Wynika to nie tylko z obiektywnych trudności we współpracy z pacjentem w czasie wizyt w gabinecie, ale również z braku integralności w opiece stomatologicznej w stosunku do opieki medycznej i ogólnostomatologicznej (1). Istnieje pilna konieczność podniesienia świadomości prozdrowotnej opiekunów dzieci niepełnosprawnych oraz personelu medycznego w tym zakresie oraz zwiększenia dostępności do placówek medycznych oferujących leczenie stomatologiczne w znieczuleniu ogólnym (2).

Poradnia Stomatologiczna Lubelskiego Hospicjum dla Dzieci im. Małego Księcia od ponad 7 lat zajmuje się leczeniem pacjentów w różnym wieku z orzeczoną niepełnosprawnością. Opieka obejmuje zarówno wizyty ambulatoryjne, jak również zabiegi sanacji jamy ustnej w znieczuleniu ogólnym, refundowane przez Narodowy Fundusz Zdrowia. Pacjenci po wykonanej sanacji zgłaszają się na systematyczne wizyty kontrolne (w zależności od potrzeb co 3 lub 6 miesięcy). Spośród ponad 2000 pacjentów niepełnosprawnych leczonych w poradni wybrano grupę dzieci i młodzieży w wieku 2-18 lat. Dla tej grupy pacjentów przedstawiono wyniki analizy zabiegów sanacji jamy

Introduction

Children and youths with various disabilities are rarely covered by scheduled dental treatment and prevention of dental caries. This is due not merely to the existing indisputable difficulties in obtaining patient-dentist collaboration during a dental appointment, but also due to the lack of comprehensive dental care as compared with general health care (1). There is an urgent need to raise the oral health awareness of the disabled children's parents and caregivers, as well as of relevant medical staff, and to improve the availability of medical institutions offering dental treatment under general anaesthesia (2).

The Dental Clinic of the Little Prince Hospice for Children in Lublin has for the past 7 years been involved in administering dental care and treatment to patients of different ages with a certificate of disability. The offered care covers both outpatient visits and dental clearance procedures performed under anaesthesia, followed by regular follow-up appointments (every 3-6 months, as relevant), all under the free National Health Fund (Narodowy Fundusz Zdrowia) treatment plan. From the total of over 2000 disabled patients treated at our clinic, a group of children and youths aged 2-18 were selected for this study. The results of the analysis of the procedures they received under general anaesthesia have been presented

ustnej w znieczuleniu ogólnym oraz oceniono stan jamy ustnej i potrzeby lecznicze.

Cel pracy

Celem pracy jest ocena stomatologicznych potrzeb leczniczych u dzieci i młodzieży z orzeczoną niepełnosprawnością leczonych w znieczuleniu ogólnym.

Materiał i metody

Przeprowadzono analizę ilościową 542 kart zabiegowych u 439 pacjentów niepełnosprawnych leczonych stomatologicznie w znieczuleniu ogólnym w Poradni Stomatologicznej Lubelskiego Hospicjum dla Dzieci im. Małego Księcia. Wiek badanych wynosił 2-18 lat. Liczbę pacjentów z uwzględnieniem przyczyny orzeczonej niepełnosprawności przedstawiono na rycinie 1.

Spośród pacjentów wyodrębniono tych, u których wymagane było usunięcie ognisk zakażenia w obrębie jamy ustnej ze względu na ryzyko powikłań w postaci choroby odogniskowej. Pacjenci zostali podzieleni na trzy grupy związane z rodzajem uzębienia: mleczne, mieszane i stałe.

Ze względu na strukturę uzębienia grupę badaną stanowiło:

- 120 pacjentów z uzębieniem mlecznym (w wieku od 2 do 8 lat) – 27,34%,
- 255 pacjentów z uzębieniem mieszanym (w wieku od 5 do 15 lat) – 58,09%,
- 62 pacjentów z uzębieniem stałym (w wieku od 9 do 18 lat) – 14,12%.

Oceniono zaawansowanie procesu próchnicowego (związane z liczbą zębów leczonych i usuniętych w trak-

in this study, and their oral health and treatment needs have been assessed.

Aim

The purpose of this study is to evaluate dental treatment needs in children and youths with a certificate of disability, treated under general anaesthesia.

Material and methods

A quantitative analysis of 542 procedure charts of 439 disabled patients who received dental treatment under general anaesthesia at the Dental Clinic of the Little Prince Hospice for Children in Lublin. The patients' age was 2-18 years. The number of patients according to the cause of their disability certificate has been presented in figure 1.

Patients with the need for the removal of an infection source within the oral cavity for the existing risk of an focal infection have been identified. They have been classified into three groups according to their dental development stage: primary dentition, mixed (primary and permanent) dentition, and permanent dentition.

According to the dental development stage, the studied group was comprised by:

- 120 patients with primary dentition (aged 2-8 years old) – 27.34%,
- 255 patients with mixed dentition (aged 5-15 years old) – 58.09%,
- 62 patients with permanent dentition (aged 9-18 years old) – 14.12%.

The advancement of the carious process (related to the number of teeth treated and removed in the course of the

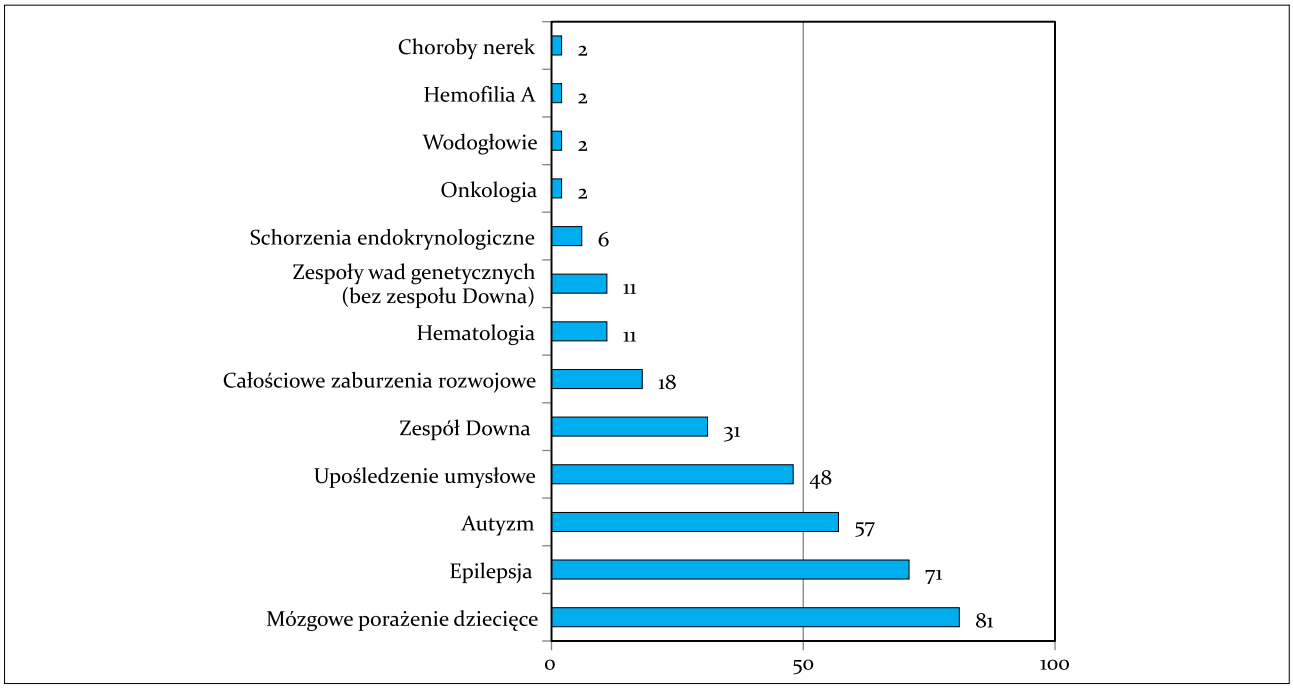

Ryc. 1. Liczba pacjentów z uwzględnieniem przyczyny orzeczonej niepełnosprawności

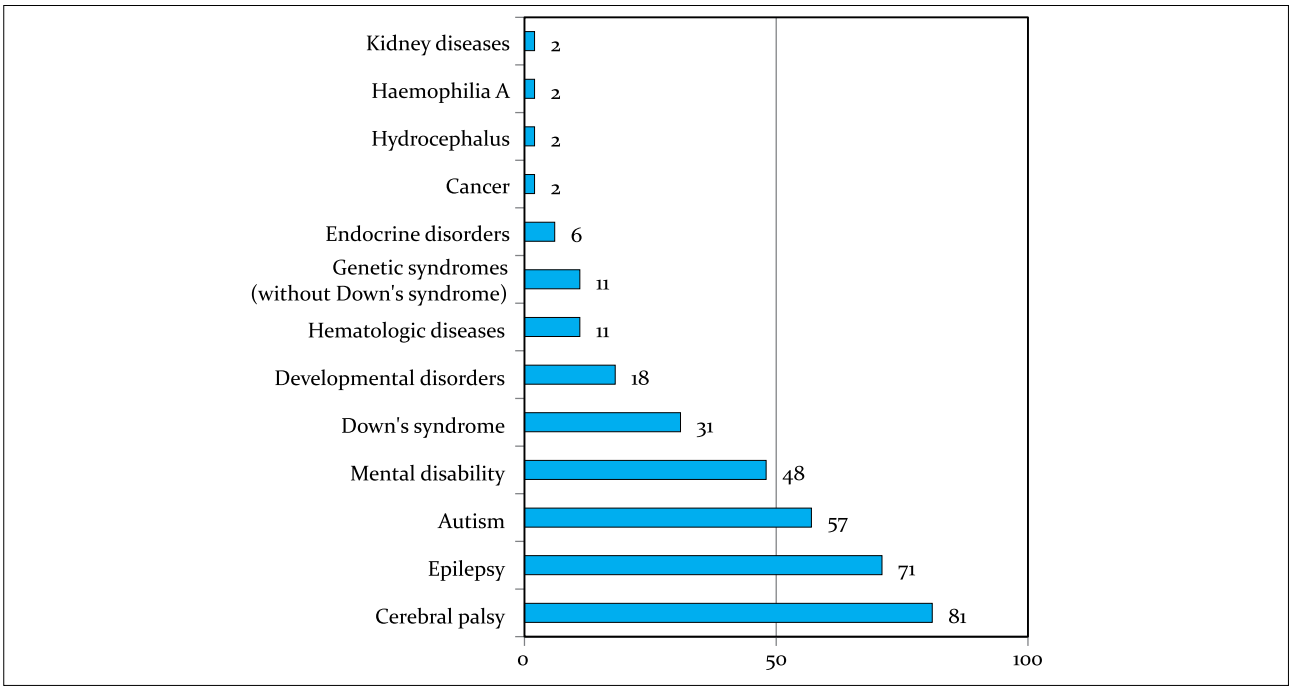

Fig. 1. The number of patients according to the cause of their certificate of disability

cie zabiegów, stosunek liczby zębów wyleczonych do usuniętych u danego pacjenta) w poszczególnych grupach wiekowych, wiek pacjenta, gdy został wykonany pierwszy zabieg sanacji jamy ustnej w znieczuleniu ogólnym oraz źródło informacji o możliwości leczenia w znieczuleniu ogólnym przy braku współpracy z pacjentem (skierowania od innych lekarzy).

Wyniki

Analizując rodzaj chorób ogólnych u pacjentów, stwierdzono, że największy odsetek stanowiły dzieci cierpiące na: mózgowe porażenie dziecięce (18,45%), epilepsję (16%) oraz autyzm (12,9%) (ryc. 1).

U 21,64% pacjentów wymagane było bezwzględne usunięcie ognisk zakażenia z jamy ustnej ze względu na ryzyko powikłań w postaci choroby odogniskowej. W grupie tej 79 pacjentów to dzieci z wadą serca (83,16%), a 12 (12,63%) leczone hematoonkologicznie (ryc. 2, 3). U 4% pacjentów stwierdzono choroby nerek i reumatoidalne zapalenie stawów.

W grupie dzieci z uzębieniem mlecznym wyleczono zachowawczo 414 zębów (średnio 3,45 zęba mlecznego na pacjenta), natomiast usunięto 777 zębów (średnio 6,48 zęba). Wskaźnik określający stosunek średniej liczby zębów wypełnionych do usuniętych wyniósł w tej grupie 1,0:1,8 (ryc. 2).

W grupie dzieci z uzębieniem mieszanym średnia liczba zębów mlecznych wypełnionych zmniejszyła się do 1,16, natomiast usuniętych wyniosła 5,32 – przy wskaźniku wynoszącym 1,0:4,58. W grupie tej średnio 3,83 zęba stałego wymagało leczenia zachowawczego, a 0,49 usunięcia

administered procedures, and the ratio of the restored to the removed teeth) in given age groups, the patient's age at the time of the initial dental clearance procedure received under general anaesthesia, and the source of information of the possibility to receive treatment under general anaesthesia when the patient is unable to collaborate (referrals from other physicians) have all been analysed.

Results

The analysis of the type of the primary disease affecting the patients revealed the largest percentage to be children suffering from cerebral palsy (18.45%), epilepsy (16%), and autism (12.9%) (fig. 1).

In 21.64% of the patients, there were absolute indications for the removal of the infection focus from the oral cavity for the existing risk of complications in the form of an odontogenic disease. In this group, 79 of the patients were children with a heart defect (83.16%) and 12 (12.63%) were patients treated for hemato-oncological diseases (fig. 2, 3). In 4% of the patients, renal diseases and rheumatoid arthritis were found.

In the group of children with primary dentition, 414 teeth were conservatively treated (average 3.45 primary teeth per patient), whereas 777 teeth were extracted (average 6.48 teeth). The ratio of the average number of the restored teeth to the removed teeth was 1.0:1.8 (fig. 2).

In the mixed dentition group, the average number of the restored primary teeth decreased to 1.16, whereas the number of the extracted teeth was 5.32, with a ratio of 1.0:4.58. In this group, on average 3.83 permanent teeth required conservative treatment, whereas 0.49 had

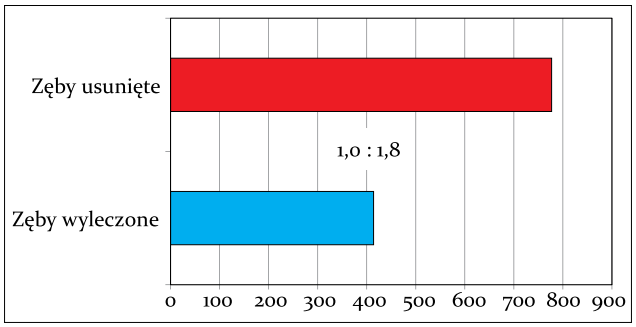

Ryc. 2. Średnia liczba zębów wypełnionych i usuniętych oraz stosunek średniej liczby zębów wypełnionych do usuniętych w grupie pacjentów z uzębieniem mlecznym

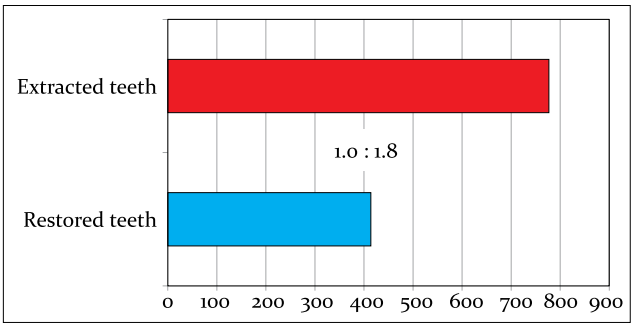

Fig. 2. The average number of the restored and the extracted teeth and the ratio of the average number of the restored teeth to the extracted teeth in the group of patients with primary dentition

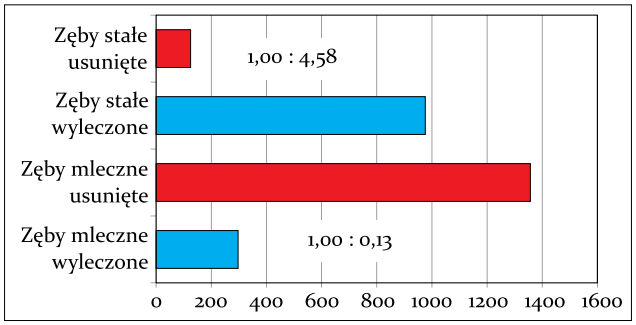

Ryc. 3. Średnia liczba zębów mlecznych i stałych wypełnionych i usuniętych oraz stosunek średniej liczby zębów wypełnionych do usuniętych w grupie pacjentów z uzębieniem mieszanym

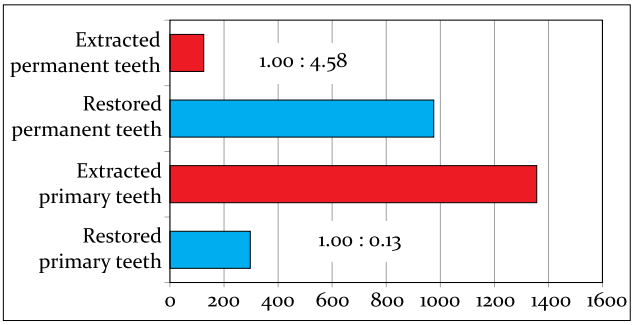

Fig. 3. The average number of the primary and permanent teeth restored and extracted, and the ratio of the average number of the restored teeth and the extracted teeth in the group of patients with mixed dentition

ze względu na znaczne zaawansowanie procesu próchnicowego. Wskaźnik dotyczący zębów stałych wyniósł 1,0:0,13 (ryc. 3).

W grupie pacjentów w wieku 9-18 lat (uzębienie stałe) średnia liczba zębów wypełnionych wyniosła 8,35, usuniętych – 1,35, natomiast wartość wskaźnika określającego stosunek powyższych danych wynosiła 1,0:0,16 (ryc. 4).

W obrębie uzębienia stałego wyodrębniono ocenę stanu pierwszych trzonowców stałych zarówno w grupie dzieci z uzębieniem mieszanym, jak i mlecznym. Odzwierciedla

to be removed owing to the advancement of the carious process. Thus, the ratio for the permanent teeth was 1.0:0.13 (fig. 3).

In the 9-18 years old group (with permanent teeth), the average number of restored teeth was 8.35, and the removed ones – 1.35, with a ratio of 1.0:0.16 (fig. 4).

For the patients' permanent teeth, the assessment of the condition of the first permanent molars both for the mixed dentition group and the permanent dentition group was performed. This reflects, to some degree, the effec-

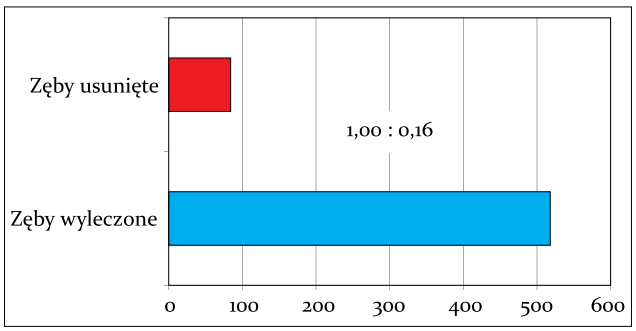

Ryc. 4. Średnia liczba zębów wypełnionych i usuniętych oraz stosunek średniej liczby zębów wypełnionych do usuniętych w grupie pacjentów z uzębieniem stałym

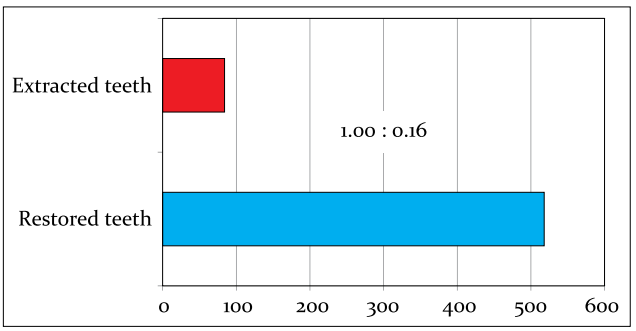

Fig. 4. The average number of the restored teeth and the extracted teeth and the ratio of the average number of the restored teeth and the extracted teeth in the group of patients with permanent dentition

ona w pewnym stopniu skuteczność edukacji rodziców i opiekunów w kwestii higieny jamy ustnej dzieci, a także przeprowadzanych zabiegów profilaktycznych (lakowanie, lakierowanie).

W grupie dzieci z uzębieniem mieszanym wyleczono średnio 3,01 zęba, a usunięto 0,43 zęba na osobę (ryc. 5). U dzieci starszych (z uzębieniem stałym) wartości te wynosiły odpowiednio 2,16 i 1,5 (ryc. 6). Należy pamiętać, że w znieczuleniu ogólnym nie wykonuje się leczenia endodontycznego zębów trzonowych oraz wieloetapowego zębów niedojrzałych. Podyktowane jest to ryzykiem powstania powikłań i koniecznością ponownego znieczulenia ogólnego. Dlatego tak ważna jest wczesna diagnoza i wczesne podejmowanie leczenia u dzieci niewspółpracujących.

W tabelach 1-3 przedstawiono sumaryczne zestawienia średniej liczby zębów usuniętych i wypełnionych w przeliczeniu na jednego pacjenta z uwzględnieniem wieku przeprowadzenia sanacji jamy ustnej.

Dokonano oceny wieku pacjenta po raz pierwszy leczonego kompleksowo w znieczuleniu ogólnym (ryc. 7). Wśród nich byli pacjenci, którzy podejmowali często bezskuteczne próby wcześniejszego leczenia w warunkach typowego gabinetu stomatologicznego oraz pacjenci, którym odmawiano leczenia ze względu na niepełnosprawność i brak współpracy z lekarzem. Uwzględniono

tiveness of the education of parents and caregivers in respect to the children's oral hygiene, and of the conducted preventive treatment (fissure sealing, fluoride varnish treatment).

In the group of children with mixed dentition, an average of 3.01 teeth were restored, and 0.43 teeth per patient were removed (fig. 5). In the older children (with permanent teeth), the values were 2.16 and 1.5 respectively (fig. 6). It is worth remembering that endodontic treatment of molars or multi-stage treatment of immature teeth is not performed under general anaesthesia, due to the risk of possible complications and the necessity for repeat general anaesthesia. Hence the importance of an early diagnosis and a prompt initiation of adequate treatment in non-collaborating paediatric patients.

Tables 1-3 collate the collective average numbers of the removed and restored teeth per patient according to the age at which the clearance procedure was performed.

The age of patients at the time of the initial comprehensive treatment received under general anaesthesia has been examined (fig. 7). The group included patients who had previously sought multiple unsuccessful treatment attempts in the setting of a standard dental practice, as well as patients who had previously been refused treatment owing to their disability and their lack of collaboration with the dentist. Also disabled children who had previously



Ryc. 5. Liczba wyleczonych i usuniętych zębów pierwszych trzonowych stałych ogółem, ze względu na rodzaj uzębienia

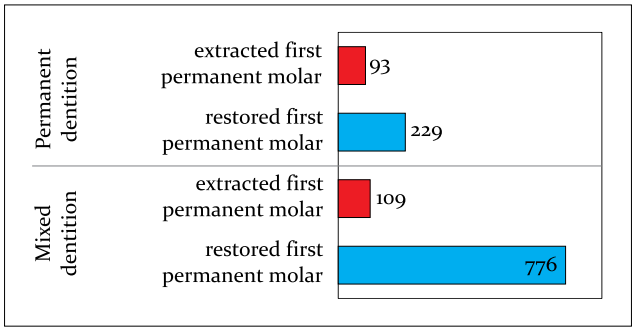

Fig. 5. The number of the restored and the extracted first permanent molars in total, according to the type of dentition



Ryc. 6. Liczba wyleczonych i usuniętych zębów pierwszych trzonowych stałych ze względu na rodzaj uzębienia w przeliczeniu na jednego pacjenta



Fig. 6. The number of the restored and the extracted first permanent molars according to the type of dentition, per patient

Tab. 1. Liczba zębów wyleczonych i usuniętych w danej grupie wiekowej w grupie pacjentów z uzębieniem mlecznym

Wiek (lata)	u	w	u + w
2	5,2	3,2	8,4
3	6,05	4,16	10,21
4	6,16	3,21	9,37
5	7,29	3,26	10,55
6	6,38	4,15	10,53
7	7,5	2	9,5
8	7	1	8
Średnia/pacjenta	6,48	3,45	9,93

Tab. 1. The number of restored teeth and extracted teeth in a given age group in the group of patients with primary dentition

Age (yrs)	e	r	e + r
2	5.2	3.2	8.4
3	6.05	4.16	10.21
4	6.16	3.21	9.37
5	7.29	3.26	10.55
6	6.38	4.15	10.53
7	7.5	2	9.5
8	7	1	8
Average/patient	6.48	3.45	9.93

Tab. 2. Liczba zębów wyleczonych i usuniętych (mlecznych i stałych) w danej grupie wiekowej w grupie pacjentów z uzębieniem mieszanym

Wiek (lata)	u	w	u + w	U	W	U + W
5	7,36	1,5	8,86	0,07	1,14	1,21
6	7,14	1,73	8,87	0,23	2,86	3,09
7	6,6	1,48	8,08	0,29	3,04	3,33
8	5,13	1,19	6,32	0,75	3,35	4,1
9	4,25	1,41	5,66	0,27	3,95	4,22
10	5,09	0,81	5,9	0,52	4,23	4,75
11	4,58	0,42	5	0,74	5,26	6
12	4,33	0,56	4,89	0,44	4,67	5,11
13	2	0,27	2,27	0,82	8,09	8,91
14	2,75	0,25	3	0	7,75	7,75
15	4	0	4	6	11	17
Średnia/ pacjenta	5,32	1,16	6,48	0,49	3,83	4,32

Tab. 2. The number of restored and extracted teeth (primary and permanent) in a given age group in the group of patients with mixed dentition

Age (yrs)	e	r	e + r	E	R	E + R
5	7.36	1.5	8.86	0.07	1.14	1.21
6	7.14	1.73	8.87	0.23	2.86	3.09
7	6.6	1.48	8.08	0.29	3.04	3.33
8	5.13	1.19	6.32	0.75	3.35	4.1
9	4.25	1.41	5.66	0.27	3.95	4.22
10	5.09	0.81	5.9	0.52	4.23	4.75
11	4.58	0.42	5	0.74	5.26	6
12	4.33	0.56	4.89	0.44	4.67	5.11
13	2	0.27	2.27	0.82	8.09	8.91
14	2.75	0.25	3	0	7.75	7.75
15	4	0	4	6	11	17
Average/ patient	5.32	1.16	6.48	0.49	3.83	4.32

Tab. 3. Liczba zębów wyleczonych i usuniętych w danej grupie wiekowej w grupie pacjentów z uzębieniem stałym

Wiek (lata)	U	W	U + W
9	0,25	7	7,25
10	1,5	8,5	10
11	1,14	7,57	8,71
12	1,5	7,92	9,42
13	2	8,17	10,17
14	1,88	10,13	12,01
15	1,14	9,14	10,28
16	0,2	8,6	8,8
18	0	5	5
Średnia/pacjenta	1,35	8,35	9,7

Tab. 3. The number of restored and extracted teeth in a given age group in the group of patients with permanent dentition

Age (yrs)	E	R	E + R
9	0.25	7	7.25
10	1.5	8.5	10
11	1.14	7.57	8.71
12	1.5	7.92	9.42
13	2	8.17	10.17
14	1.88	10.13	12.01
15	1.14	9.14	10.28
16	0.2	8.6	8.8
18	0	5	5
Average/patient	1.35	8.35	9.7

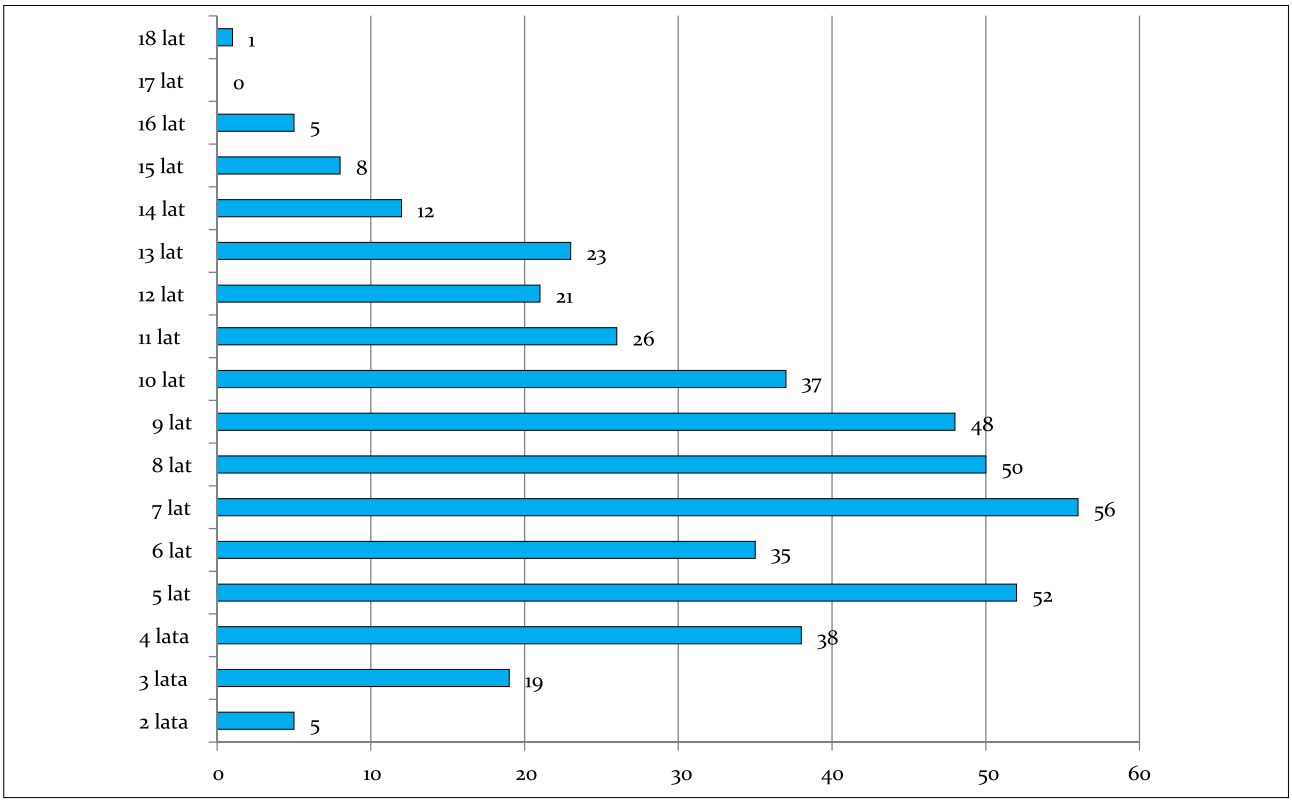

Ryc. 7. Podział pacjentów ze względu na wiek, w którym po raz pierwszy wykonano leczenie stomatologiczne w znieczuleniu ogólnym

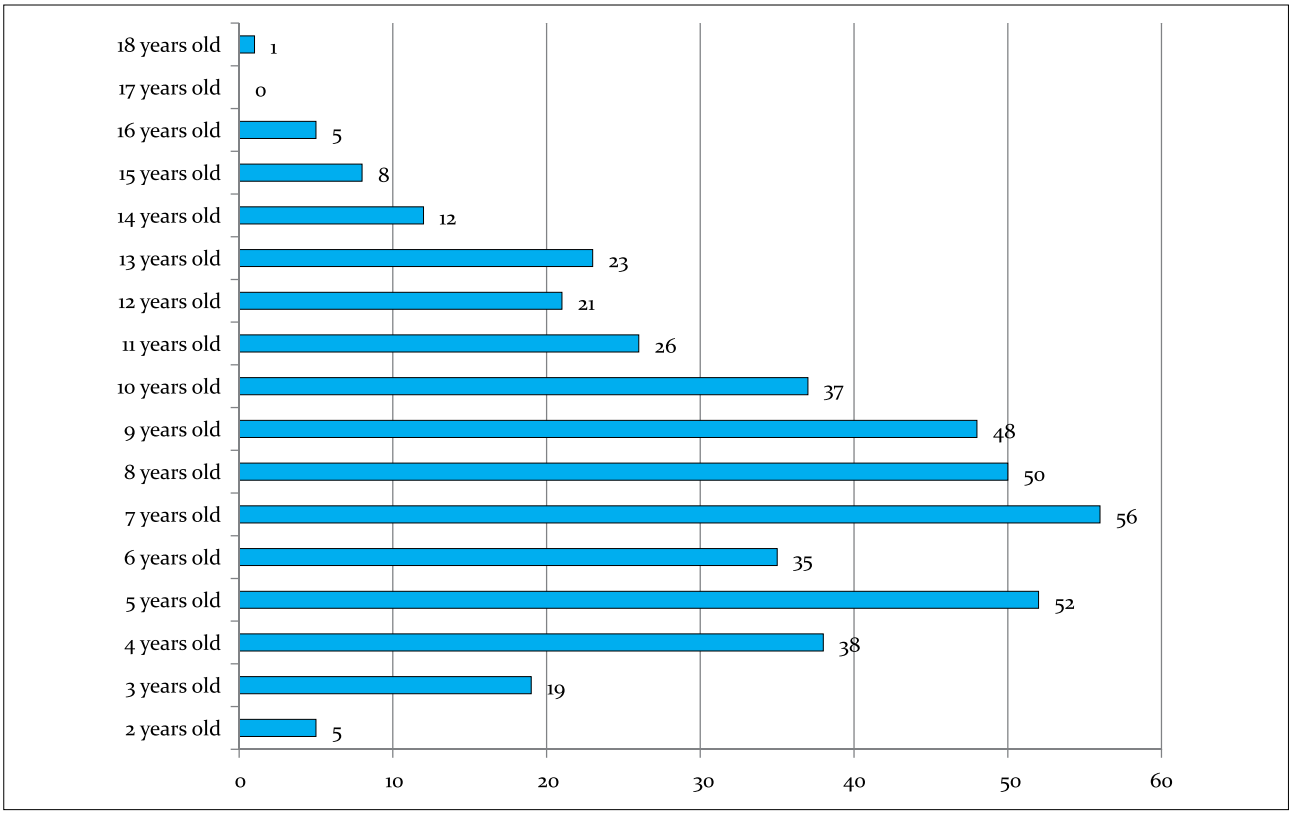

Fig. 7. The patients' age at the time of the initial dental treatment procedure received under general anaesthesia

również w tym zestawieniu dzieci niepełnosprawne, które początkowo były leczone ambulatoryjnie, ale wraz z zaawansowaniem choroby podstawowej stało się to niemożliwe bez znieczulenia ogólnego. Tylko nieliczni opiekunowie byli świadomi możliwości leczenia w znieczuleniu ogólnym lub zostali skierowani przez lekarza specjalistę opiekującego się dzieckiem.

W związku z obserwowanym przez nas niezadowalającym stanem jamy ustnej dzieci niepełnosprawnych zgłaszających się do naszej poradni, przeprowadziliśmy badanie ankietowe wśród rodziców i opiekunów dotyczące źródła informacji na temat możliwości leczenia stomatologicznego w znieczuleniu ogólnym refundowanego przez NFZ. Większość rodziców szukała tego typu placówki na „własną rękę". Jedynie 4,55% pacjentów (co stanowi 20 osób) posiadało pisemne skierowanie od innych lekarzy, w tym 16 pacjentów zostało skierowanych przez lekarzy specjalistów z Uniwersyteckiego Szpitala Dziecięcego w Lublinie, 3 przez innego stomatologa, a jedna osoba przez lekarza pediatrę (ryc. 8).

Dyskusja

Doniesienia wielu autorów wskazują na zły stan zdrowia jamy ustnej u dzieci niepełnosprawnych (3-5). Konieczność szczególnego zaangażowania ze strony personelu medycznego, znaczna czasochłonność i wyższy koszt, wynikające niejednokrotnie z utrudnionej współpracy z pacjentem powodują, że zbyt mała liczba lekarzy decyduje się na świadczenie tych usług (6, 7).

Analizując przebieg zabiegów sanacji w znieczuleniu ogólnym, stwierdzono, że w obrębie uzębienia mlecznego przeważają ekstrakcje w stosunku do liczby zębów leczonych zachowawczo. Świadczy to o tendencji do bardziej radykalnego sposobu eliminacji ognisk zakażenia w okresie uzębienia mlecznego (8). Natomiast w uzębieniu stałym częściej wykonywane są wypełnienia i zabiegi profilaktyczne (dotyczy to analizowanej grupy niepełnosprawnych w wieku 2-18 lat). Podobne wyniki uzyskali inni badacze (9, 10).

received treatment on an outpatient basis but their advancing primary condition had gradually rendered dental treatment impossible without general anaesthesia were included. Few parents and caregivers had been aware of the existing possibility of dental treatment under general anaesthesia or were referred to our clinic by their primary health care specialist.

Owing to the insufficient state of oral hygiene in disabled children seeking dental treatment at our clinic, we conducted a survey among the patients' parents and caregivers to identify the sources of information concerning the possibility to seek dental treatment under general anaesthesia under the free National Health Fund (NFZ) treatment plan. The majority of parents had been forced to seek out an institution offering this kind of treatment on their own. As little as 4.55% of the patients (which is 20 patients) had been provided with a written referral by other doctors, at this 16 patients were directed by specialist physicians from the University Children's Hospital in Lublin, 3 by another dentist, and 1 by their paediatrician (fig. 8).

Discussion

There are numerous reports concerning the poor oral health of disabled children (3-5). The necessary effort in terms of the commitment, devoted time and increased cost, that all tend to arise from the patient's reduced or inexistent ability to collaborate with the treating dentist, seem to cause a shortage of physicians willing to engage in such dental services (6, 7).

The analysis of the dental clearance procedures performed under general anaesthesia has shown primary teeth extractions to prevail over the number of the teeth treated conservatively (8). Permanent teeth, in turn, were more frequently restored and received preventive treatment (within the group of disabled patients aged 2-18). Similar results were obtained by other authors (9, 10).

In the studied group, the average number of permanent carious teeth prior to the dental clearance treatment was 3.33 for 7 year-olds, 5.11 for 12 year-olds with mixed den-

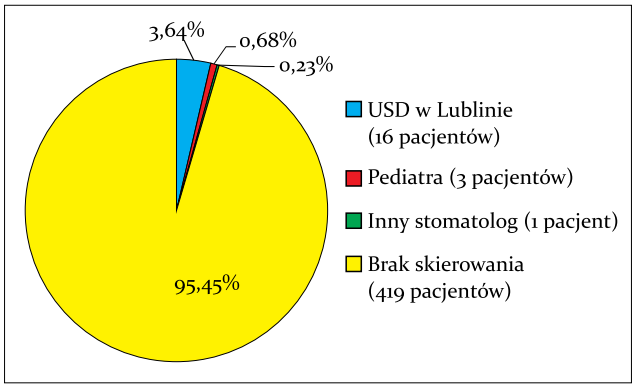

Ryc. 8. Odsetek pacjentów skierowanych do leczenia stomatologicznego przez lekarza stomatologa lub lekarza innych specjalności

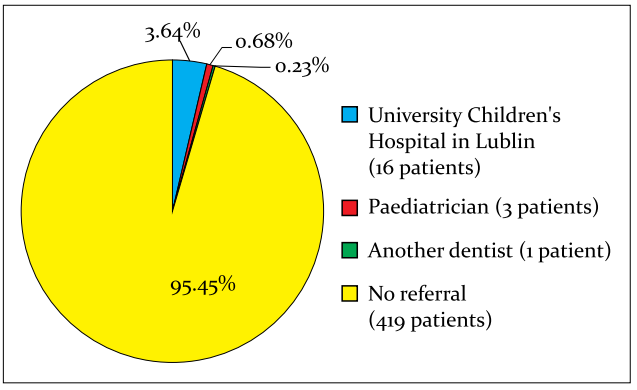

Fig. 8. The percentage of patients referred for dental treatment by another dentist or another specialist

W badanej grupie średnia liczba zębów stałych z próchnicą przed zabiegiem sanacji dla 7-latków wynosiła 3,33, dla 12-latków z grupy uzębienia mieszanego − 5,11, z grupy uzębienia stałego − 9,42, zaś dla 18-latków – 5. Wyniki badań Hilt i wsp. (11) dotyczące dzieci niepełnosprawnych z województwa łódzkiego wskazują, że wartości te były niższe i wynosiły odpowiednio: dla 7-latków – 0,67, dla 12-latków – 1,4 oraz dla 18-latków – 1,44.

Wyniki badań młodzieży niepełnosprawnej z czterech województw opracowanych przez Borysewicz-Lewicką i wsp. (12) wskazują, że w grupie dzieci z uzębieniem mieszanym (średni wiek 8,8 roku) wartości P były również niższe i wyniosły od 0,9 do 1,5; podobnie jak w grupie młodzieży 15,5-letniej – od 2,0 do 3,8.

U dzieci z zespołem Downa poniżej 7. roku życia średnia liczba zębów mlecznych wymagających leczenia wyniosła 3,8, a u dzieci chorujących na mózgowe porażenie dziecięce – 3,08. U dzieci w wieku 12-16 lat wartości te wynosiły dla zębów stałych odpowiednio 4,08 i 3,2 (13). Wyniki badań z naszego ośrodka wskazują wyższą średnią liczbę zębów wymagających leczenia, która wynosiła 9,93 dla zębów mlecznych, zaś u pacjentów w wieku 12-16 lat – 10,1 dla zębów stałych.

Analizując zakres leczenia stomatologicznego w znieczuleniu ogólnym u dzieci przewlekle chorych przedstawiony przez Adamczyka i Olczak-Kowalczyk (8), z wyróżnieniem trzech grup pacjentów ze względu na rodzaj uzębienia, uzyskano wyniki zbliżone do przedstawionych w niniejszej pracy. U dzieci z uzębieniem mlecznym średnia liczba zębów usuniętych w trakcie sanacji wyniosła średnio 7,3 (nasz wynik wynosił 6,48), natomiast wyleczonych zachowawczo 6,0 (nasz wynik wynosił 3,45). W grupie z uzębieniem mieszanym usunięto średnio 8,1 zęba mlecznego na osobę, a wyleczono 2,8 (nasze wyniki wynosiły 5,32 i 1,16). W grupie tej usunięto średnio 0,5 zęba stałego, a wyleczono 3,0 (nasze wyniki wynosiły 0,49 i 3,83). W grupie z uzębieniem stałym usunięto u pacjenta średnio 4,4 zęba, a wypełniono 11,2 (nasze wyniki wynosiły 1,35 i 8,35). Stosunek średniej liczby zębów usuniętych do wypełnionych był niższy w obrębie zębów mlecznych 1,0:1,2 oraz 1,0:2,9 w stosunku do naszych wyników badań (1,0:1,8 oraz 1,0:4,58). Wskaźniki te dotyczące zębów stałych wynosiły 1,0:0,2 oraz 1,0:0,4 i były podobne do przedstawionych w naszych badaniach (1,0:0,13 oraz 1,0:0,2).

W badaniach ankietowych Borysewicz-Lewickiej i wsp. (3) przeprowadzonych wśród rodziców dzieci niepełnosprawnych odsetek dzieci skierowanych do lekarza stomatologa przez pediatrę wynosił jedynie 6,3% i był zbliżony do wyniku naszych badań (4,56%). Nieco więcej dzieci uzyskało skierowanie do stomatologa od pediatry – 10,3% według badań Proc i wsp. (1).

Najliczniejszą grupą pacjentów w naszej poradni wymagającą sanacji w znieczuleniu ogólnym były dzieci cierpiące na zaburzenia neurologiczne (mózgowe

tition, 9.42 for 12 year-olds with permanent dentition, and 5 for 18 year-olds. The results obtained by Hilt et al. (11) in a group of disabled children from Łódzkie Voivodeship, turned out lower numbers, namely: 0.67 for 7 year-olds, 1.4 for 12 year-olds, and 1.44 for 18 year-olds.

The results of studies conducted on disabled youths from 4 voivodeships, edited by Borysewicz-Lewicka et al. (12) indicated p-values in the group of children with mixed dentition (average age 8.8) to be also lower, ranging from p = 0.9 to p = 1.5. A similar situation was noted in the group of 15.5 year-olds, where p-value ranged from 2.0 to 3.8.

In children with Down's syndrome younger than 7 years old, the average number of primary teeth requiring treatment was 3.8, whereas in children suffering from cerebral palsy it equaled 3.08. In patients aged 12-16, the values for permanent teeth were 4.08 and 3.2 respectively (13). The results obtained at our clinic show a higher average number of teeth requiring treatment, with 9.93 for primary teeth, and 10.1 for permanent teeth in patients aged 12-16.

The analysis of the scope of dental treatment administered under general anaesthesia to children with chronic diseases presented by Adamczyk and Olczak-Kowalczyk (8), specifying 3 patient groups according to their dentition development stage, has rendered results similar to the ones obtained in our study. In children with primary teeth, the number of the teeth extracted in the course of dental clearance was on average 7.3 (our result was 6.48), whereas the number of the teeth successfully treated conservatively was 6.0 (our result was 3.45). In the group of patients with mixed dentition, 8.1 primary teeth per person on average were removed, whereas 2.8 were restored (with our results being 5.32 and 1.16 respectively). In the same group, an average of 0.5 permanent teeth were extracted, and 3.0 were restored (our results were 0.49 and 3.83 respectively). In the group with permanent dentition, 4.4 teeth were extracted, and 11.2 per patient were restored (our results equaled 1.35 and 8.35 respectively). The ratio of the average number of the removed teeth to the restored ones was lower for primary teeth, namely 1.0:1.2, and 1.0:2.9 as compared to our results (1.0:1.8 and 1.0:4.58). The ratios for the permanent teeth were 1.0:0.2 and 1.0:0.4, and they were similar to the ones obtained in our study (1.0:0.13 and 1.0:0.02).

In a survey conducted by Borysewicz-Lewicka et al. (3) among the parents of disabled children, the percentage of children referred to the dentist by a paediatrician was as low as 6.3%, and was similar to the one established in the course of our study (4.56%). A slightly larger percentage of disabled children were referred to a dentist by a paediatrician in a study conducted by Proc et al. (1).

The largest group of patients who required dental clearance to be performed under general anaesthesia at our clinic were children suffering from neurologic

porażenie dziecięce, epilepsję). Konieczność częstego kwalifikowania do leczenia w znieczuleniu ogólnym tej grupy pacjentów potwierdzają również doniesienia innych autorów (14).

Wnioski

Na podstawie wyników badań stwierdzono niedostateczny poziom opieki stomatologicznej w grupie pacjentów niepełnosprawnych. Dzieci specjalnej troski są szczególnie narażone na powikłania nieleczonej próchnicy zębów, ze względu na jej dynamiczny przebieg w wieku rozwojowym. Skutkuje to stanami zapalnymi w obrębie miazgi zęba, tkanek okołowierzchołkowych i koniecznością przedwczesnych ekstrakcji. Dlatego ważne jest jak najszybsze informowanie rodziców i opiekunów dziecka niepełnosprawnego o konieczności leczenia stomatologicznego – zwłaszcza w przypadku ryzyka wystąpienia choroby odogniskowej.

Proponuje się zintegrowanie opieki stomatologicznej z leczeniem ogólnym, gdzie lekarz dentysta powinien być członkiem zespołu terapeutycznego. Lekarz pediatra lub specjalista leczący schorzenie podstawowe często jest lekarzem pierwszego kontaktu i to on powinien kierować dziecko niepełnosprawne do odpowiedniego gabinetu stomatologicznego. Podobnie powinni postępować lekarze stomatolodzy podejmujący próby leczenia dziecka niewspółpracującego. W ramach umowy z NFZ leczenie w znieczuleniu ogólnym dzieci z orzeczeniem niepełnosprawności jest refundowane. Opiekunowie dzieci niepełnosprawnych nie zawsze mogą samodzielnie zadbać o znalezienie odpowiedniej placówki, gdyż traktują problemy stomatologiczne marginalnie wobec innych, bardziej widocznych zaburzeń.

Proponuje się zwiększenie nakładów finansowych na procedury profilaktyczne i lecznicze refundowane przez NFZ w tej grupie pacjentów (np. laki szczelinowe w zębach przedtrzonowych i drugich trzonowych). Stwierdzono niedostateczną dostępność do leczenia w znieczuleniu ogólnym oraz małe wykorzystanie istniejącej bazy szpitalno-laboratoryjnej. Wnioskuje się o poszerzenie kształcenia lekarzy dentystów o zagadnienia leczenia dzieci specjalnej troski oraz o utworzenie krajowego programu opieki stomatologicznej nad pacjentami niepełnosprawnymi, co niewątpliwie mogłoby poprawić poziom tej opieki.

disorders (such as cerebral palsy or epilepsy). The necessity of enrolling patients from this group for dental treatment under general anaesthesia is also confirmed by reports by other authors (14).

Conclusions

Based on the results of our study, an insufficient level of dental care in the group of disabled children has been established. Children suffering from various chronic conditions are at particular risk of complications from untreated dental caries. Owing to its dynamic progress in developing age, inflammatory conditions within the dental pulp and periapical tissues occur, necessitating premature teeth extraction. Hence the importance of timely information passed on to a disabled child's parents or caregivers about the necessity of dental treatment, especially when the risk of an odontogenic infection is involved.

A system where dental care would be an inherent part of general health care, and the dentist would be included in the therapeutic team designated for the care of a disabled patient is postulated. A paediatrician or a specialist treating the child's primary disease is frequently also the "first contact" physician for disabled patients, who should refer them to a relevant dental practice offering adequate treatment. Under the National Health Fund treatment plan, free dental procedures under general anaesthesia may be administered to children with a certificate of disability. Caretakers of disabled children are not always able to seek an appropriate health practice or center, as they tend to treat their children's dental health issues as less serious and urgent than their primary health problems, more visible and affecting their daily existence.

The spending on the preventive and treatment procedures (e.g. fissure sealing in premolars and second molars) covered by the National Health Fund in this group of patients needs to be increased. At present, there is insufficient availability of dental treatment received under general anaesthesia and insufficient use made of the existing hospital and laboratory base. Also, there is a need to extend the education of dental physicians in the scope of treating children with special developmental and health needs, along with creating a national programme of dental health care for disabled patients, to improve the standard of the said care.

Konflikt interesów
Conflict of interest

Brak konfliktu interesów
None

Adres do korespondencji
Correspondence

*Małgorzata Borowska
Poradnia Stomatologiczna
Lubelskie Hospicjum dla Dzieci
im. Małego Księcia
ul. Lędzian 49, 20-828 Lublin
tel. +48 (81) 537-13-94
mbswr@interia.pl

nadesłano/submitted:
29.04.2016
zaakceptowano do druku/accepted:
19.05.2016

Piśmiennictwo/References

1. Proc P, Daszkowska M, Hilt A et al.: Ocena stomatologicznych zachowań zdrowotnych dzieci niepełnosprawnych – badania ankietowe rodziców. Czas Stomatol 2008; 61: 767-774. **2.** Paszyńska E, Jurga J, Dyszkiewicz-Konwińska M, Mehr K: Ocena programu profilaktycznego zdrowia jamy ustnej u pacjentów niepełnosprawnych intelektualnie. Pediatr Med Rodz 2009; 5: 271-275. **3.** Borysewicz-Lewicka M, Gerreth K, Wiśniewska K, Wysocki J: Leczenie stomatologiczne jako część wymaganej opieki medycznej nad dziećmi niepełnosprawnymi – opinia rodziców. Dent Med Probl 2011; 48: 45-53. **4.** Elszyn B, Lewalska M, Rychlewska M et al.: Dostępność usług stomatologicznych dla niepełnosprawnych wychowanków ośrodków szkolno-wychowawczych w Polsce. Dental Forum 2009; 37: 69-74. **5.** Rusyan E, Dubielecka M: Opieka stomatologiczna u osób chorych przewlekle i niepełnosprawnych. Asystentka i Higienistka 2006; 1: 29-30. **6.** Gerreth K, Lewicka A: Problemy opieki stomatologicznej nad dziećmi niepełnosprawnymi. Polska Medycyna Rodzinna 2004; 6 (supl. 1): 172-176. **7.** Gerreth K: Leczenie stomatologiczne pacjentów niepełnosprawnych i przewlekle chorych – diagnostyka i terapia. Nowa Stomatol 2015; 20(2): 59-64. **8.** Adamczyk Ł, Olczak-Kowalczyk D: Leczenie stomatologiczne w znieczuleniu ogólnym dzieci przewlekle chorych. Dent Med Probl 2010; 47: 61-68. **9.** Gerreth K, Cieślińska K: Zabiegi stomatologiczne w znieczuleniu ogólnym u dzieci niepełnosprawnych. Family Medicine & Primary Care Review 2005; 7: 63-67. **10.** Gołębiowska M, Hreczecha M, Rawa-Kołodziejska J, Mikliński P: Leczenie stomatologiczne dzieci specjalnej troski w znieczuleniu ogólnym. Mag Stomatol 1995; 2: 52-54. **11.** Hilt A, Daszkowska M, Filipińska-Skąpska R et al.: Stan uzębienia i potrzeby lecznicze dzieci z zaburzeniami rozwoju somatycznego i psychicznego z województwa łódzkiego. Czas Stomatol 2009; 62(4): 262-270. **12.** Borysewicz-Lewicka M, Wochna-Sobańska M, Mielnik-Błaszczak M et al.: Wyniki ekspertyzy oceniającej stan jamy ustnej, potrzeby lecznicze, a także dostępność do stomatologa dzieci oraz młodzieży niepełnosprawnej i przwlekle chorej. Czas Stomatol 2010; 63(2): 90-101. **13.** Herman K, Wrzyszcz-Kowalczyk A, Jankowska K: Ocena stanu zdrowia jamy ustnej u dzieci z zespołem Downa lub z mózgowym porażeniem dziecięcym. Dent Med Probl 2012; 2(48): 30-36. **14.** Borowska M, Skorzyński W, Rahnama M et al.: Aspekty leczenia stomatologicznego dzieci specjalnej troski i pacjentów niepełnosprawnych. Cz. 2. Mag Stomatol 2013; 23(10): 90-94.

© Borgis Nowa Stomatol 2016; 21(2): 106-119 DOI: 10.5604/14266911.1208249

*Dominika Szczepanek[1], Katarzyna Emerich[1, 2]

Metody leczenia wybranych powikłań dysplazji zębiny typu I – opis pięciu przypadków

Treatment methods for selected complications of dentin dysplasia type I – a report of five cases

[1]Pediatric and Family Dental Clinic, University Dental Center, Medical University of Gdańsk
Head of Clinic: Professor Katarzyna Emerich, BDS, PhD, DSc
[2]Chair and Department of Paediatric Dentistry, Medical University of Gdańsk
Head of Chair and Department: Professor Katarzyna Emerich, BDS, PhD, DSc

Słowa kluczowe

dysplazja zębiny typu I, dysplazja, skrócone korzenie

Streszczenie

Dysplazja zębiny typu I jest chorobą genetyczną, dziedziczoną autosomalnie dominująco, występującą 1/100 000 urodzeń. Charakteryzuje się nieprawidłową morfologią koron oraz zmianami w budowie korzeni zębów: skróceniem, nieprawidłowym kształtem, częściowym lub całkowitym brakiem komór miazgi, obecnością torbieli oraz rozchwianiem zębów. Wiąże się to z utrudnionym lub niemożliwym do wykonania leczeniem endodontycznym oraz szybką utratą ruchomych zębów. Praca pokazuje wybrane metody leczenia powikłań dysplazji zębiny oraz zasady profilaktyki pozwalające utrzymać zęby jak najdłużej w jamie ustnej. Najważniejsze dla prawidłowego leczenia jest trafne postawienie diagnozy. O ile na podstawie badania zewnątrzustnego bardzo trudno jest postawić diagnozę, to po wykonaniu zdjęcia ortopantomograficznego nie powinno być wątpliwości. Lecząc pacjenta z dysplazją zębiny, należy przede wszystkim zadbać o profilaktykę przedwczesnej utraty zębów. Należy regularnie wykonywać skaling pozwalający uniknąć stanów zapalnych oraz eliminować wszystkie węzły urazowe i przedwczesne kontakty.
Wobec konieczności leczenia endodontycznego związanego z bólem lub zmianami okołowierzchołkowymi należy zastosować kiretaż otwarty lub zamknięty. Leczenie ortodontyczne oraz protetyczne jest dość ryzykowne ze względu na obciążenie zębów dodatkowymi siłami. Należy dążyć do poprawy warunków w jamie ustnej oraz jak najdłuższego utrzymania własnych zębów pacjenta, nawet rozważając często niestandardowe metody leczenia.

Keywords

dentin dysplasia type I, dysplasia, shortened roots

Summary

Dentin dysplasia, type I, is a genetic disorder inherited as an autosomal dominant trait. The incidence has been estimated at 1/100,000 births. DDI is characterized by the presence of teeth with abnormal crown morphology without rudimentary root development: shortened root length, abnormal shape, partial or total obliteration of the pulp chamber, periapical radiolucent areas or cysts and loosening of

the teeth. This results in more complex or impossible endodontic treatment and a rapid loss of loose teeth.
This paper describes methods for the treatment of selected complications of type I dentin dysplasia as well as prevention strategies aimed at preserving the teeth for the longest possible time. A correct diagnosis is essential for proper treatment planning.
It is very difficult to make a diagnosis based only on intraoral examination but with OPG there should be no doubts. The most important aspect in the treatment of dentin dysplasia type I is to prevent premature loss of teeth. Scaling should be performed regularly to avoid inflammatory conditions. Moreover occlusal trauma and premature occlusal contacts should be eliminated. If endodontic treatment associated with pain or periapical changes is necessary, open or closed curettage should be performed. Orthodontic and prosthetic treatment methods are quite risky due to additional forces applied on the teeth. Therefore, we should strive to improve dental condition in the oral cavity and preserve the patient's own teeth for as long as possible, even if non-standard methods of treatment are needed.

Wprowadzenie

Dysplazja zębiny jest wadą wrodzoną spowodowaną zaburzeniem genetycznym występującą 1/100 000 urodzeń. Często obserwowana jest u członków tej samej rodziny w kilku pokoleniach. Dziedziczona jest autosomalnie dominująco, niezależnie od płci. Prawdopodobnie związana jest z mutacją genu na chromosomie 4q 13-21. Lokalizacja pokrywa się z *locus dentingenesis imperfecta*, dlatego też dysplazja zębiny typu II ma podobne objawy jak wyżej wymieniona jednostka chorobowa. Przypuszcza się, że to nieprawidłowa migracja komórek nabłonkowych pochewki Hertwiga do brodawki zębowej przyczynia się do powstania dysplazji zębiny. Komórki te indukują odontoblasty do nieprawidłowego różnicowania, co wywołuje nadmierne odkładanie się zębiny i obliteraację komór zębowych (1-4).

Na podstawie objawów klinicznych i radiologicznych wyróżnia się trzy typy dysplazji.

Typ I dysplazji nazywany jest potocznie dysplazją korzeniową, zostanie ona dokładniej opisana w poniższym artykule.

Dysplazja zębiny typu II zwana jest koronową (2-4), często bywa mylona z *amelogenesis imprefecta*. Zmiany dotyczą zarówno zębów stałych, jak i mlecznych. W zębach mlecznych obserwujemy prawidłowy kształt korony, charakterystyczną bursztynową lub niebieską barwę, szkliwo bardzo szybko ulega starciu. Długość i kształt korzeni pozostaje prawidłowy (1-3). Korony zębów stałych mają tylko nieznacznie zmienioną barwę, podatność szkliwa na ścieranie nie jest tak zaznaczona jak w zębach mlecznych. Podatność zębów na próchnicę jest mniejsza, osłabiona reakcja na bodźce termiczne. Nie obserwuje się patologicznej ruchomości ani zmian w przyzębiu brzeżnym (4). Korzenie zębów objętych dysplazja typu II morfologicznie nie odbiegają od normy. W badaniu RTG widzimy natomiast charakterystyczny obraz zębów skorupkowatych. Komora zębów trzonowych ma kształt płomienia, a zębów jednokorzeniowych – kształt tuby wpuklającej się do korzeni. W komorze można zauważyć zębiniaki, rzadko występujące w kanałach (2-4).

Introduction

Dentin dysplasia is a genetic disorder of teeth occurring in 1 per 100,000 births. It is often observed throughout several generations of family members. The disorder exhibits sex-unlinked, autosomal dominant inheritance. It is probably related to gene mutation on chromosome 4q 13-21. This location corresponds to locus dentinogenesis imperfecta, therefore the symptoms of dentin dysplasia type I and II are similar. It is believed that an abnormal migration of Hertwig's epithelial root sheath cells into the dental papilla contributes to the development of dentin dysplasia. These cells induce abnormal osteoblasts differentiation, leading to excessive dentin deposition and pulp chamber obliteration (1-4).

Three types of dysplasia have been distinguished based on clinical and radiological symptoms. Type I dentin dysplasia, also known as radicular dysplasia, will be discussed in more detail below.

Type II dentin dysplasia, also known as coronal dentin dysplasia (2-4), is often confused with amelogenesis imperfecta. Both, permanent and deciduous teeth are affected. Normal shape of the crown, characteristic amber or blue colour and a rapid enamel abrasion are observed in deciduous teeth. The roots are of normal length and shape (1-3). The crowns of the permanent teeth have slightly altered colour and the enamel susceptibility to abrasion is lower compared to deciduous teeth. The teeth exhibit lower susceptibility to caries and lower responsiveness to thermal stimuli. No pathological mobility or marginal periodontal lesions are observed (4). The roots of the teeth affected by dysplasia type II show normal morphology. However, an X-ray reveals characteristic shell-like appearance. The pulp chamber in molars may be crescent-shaped, while single-rooted teeth may be thistle-tube shaped. Pulp stones, which rarely develop in dental canals, may be found in the chamber (2-4).

Dentin dysplasia type III, i.e. fibrous dysplasia, is a combination of type I and II dysplasia. The disorder is very rare.

Dysplazja zębiny typu III, czyli włóknista, to połączenie dysplazji typu I i II. Występuje bardzo rzadko. Zarówno komora, jak i korzeń mają prawidłową budowę. Prawidłowe szkliwo oraz obecność komory zęba często nastręczają wielu trudności w rozpoznaniu tej jednostki chorobowej. Charakterystyczna jest tylko obecność włóknistej zębiny w komorze zęba oraz zmieniony kolagen, który występuje tylko w przazębinie (2-4).

Dysplazja zębiny typu I, nazywana korzeniową, w badaniu klinicznym często jest niewykrywalna, gdyż korony zębów posiadają prawidłową morfologię, są odporne na próchnicę i ścieranie (2-5). Pacjenci zgłaszają się z powodu odsłonięcia szyjek zębowych lub wzmożonej ruchomości zębów. Najczęściej jednak dysplazja zębiny jest rozpoznawana przypadkowo na podstawie zdjęcia pantomograficznego. W obrazie radiologicznym widoczne są skrócone korzenie zębów, komora miazgi jest częściowo lub całkowicie zobliterowana, w 1/3 przywierzchołkowej komory można rozpoznać zębiniaki. Zmiany patologiczne dotyczące również przyzębia objawiają się zanikiem poziomy kości, rozrzedzeniem struktury kości wokół korzeni zębów, a także torbielami (5, 6). Niekiedy pacjenci mogą odczuwać przy zębach z wyżej opisanym obrazem radiologicznym dolegliwości bólowe wzmagające się przy bodźcu termicznym (ciepło), pulsujące, nasilające się w pozycji leżącej, czyli charakterystyczne dla zgorzeli miazgi (2, 3). Klinicznie można zaobserwować przetoki przy zębach ze zmianami, mimo że miazga jest zobliterowana, a światła kanałów brak (5).

Dysplazję zębiny I dzieli się na 4 podtypy: Ia, Ib, Ic, Id. Podtyp Ia należy do najbardziej zaawansowanych – zęby nie mają korzeni. W podtypie Ib korzenie występują w formie szczątkowej. Podtyp Ic charakteryzuje się skróconymi korzeniami. Podtyp Id ma normalnej długości korzenie, a w komorach stwierdza się obecność zębiniaków (2).

Pacjenci często przez wiele lat nie zdają sobie sprawy, że chorują na dysplazję zębiny. Objawy takie jak obnażenie szyjek czy ruchomość zębów tłumaczy się periodontopatią. Aktualnie dzięki powszechnemu wykonywaniu zdjęć ortopantomograficznych choroba ta wykrywana jest zupełnie przypadkowo (5). Niestety najczęściej dopiero w uzębieniu stałym, nierzadko już szczątkowym. Obecnie pacjenci coraz częściej decydujący się na leczenie ortodontyczne mają wykonywane zdjęcia pantomograficzne, co pozwala wykryć dysplazję zębiny już na etapie uzębienia mieszanego (7, 8). Natomiast obraz radiologiczny dysplazji zębiny w uzębieniu mlecznym jest dla stomatologa rarytasem.

Cel

Celem pracy jest zapoznanie czytelnika z obrazem dysplazji zębiny na podstawie opisu przypadków dwóch rodzin, w których wystąpiła choroba. W pierwszym przypadku zmiany w postaci dysplazji zębiny typu I obserwowano u rodzeństwa (brat i siostra), a w drugim u dwóch sióstr oraz córki jednej z nich.

Both the chamber and the root are of normal structure. Normal appearance of the enamel and the presence of dental chamber give rise to many difficulties in the diagnosis of the disease. Fibrous dentin in the pulp chamber as well as rearrangement of collagen, which is only present in the predentin, are the only characteristic features (2-4). Dentin dysplasia type I, also known as radicular dysplasia, often remains undetected in clinical practice due to normal coronal morphology as well as resistance to caries and abrasion (2-5). Patients attend to the dentist due to cervical exposure or teeth mobility. Dentin dysplasia is usually diagnosed accidentally, based on OPG. X-ray images show shortened tooth roots, partially or completely obliterated pulp chamber and pulp stones in the 1/3 of the periapical chamber. Pathological lesions also affect the parodontium, manifesting in horizontal bone atrophy, thinning of the bone structure around the roots as well as the presence of cysts (5, 6). Furthermore, patients with the above-described radiographic image may sometimes experience throbbing pain increasing with temperature and in the horizontal position, i.e. symptoms typical of gangrene (2, 3). The observed clinical symptoms include fistulas in the region of the affected teeth despite obliterated pulp and the absence of canal lumens (5).

Four subtypes of type I dentin dysplasia have been distinguished: Ia, Ib, Ic, Id. Subtype Ia corresponds to the most advanced disease – the teeth have no roots, while only residual roots are present in subtype Ib. Subtype Ic is characterised by shortened roots, while normal root length and the presence of pulp stones in the pulp chamber are observed in subtype Id (2). Patients often do not realize for many years that they suffer from dentin dysplasia. Symptoms such as exposed cervical dentin or tooth mobility are attributed to periodontitis. Currently, the wide use of panoramic radiographs allows for an accidental detection of the disease (5). However, this usually happens at the stage of permanent, often residual, dentition. Currently, the increasing number of patients deciding for orthodontic treatment have a panoramic radiograph performed, which allows to detect dentin dysplasia already at the stage of mixed dentition (7, 8). Radiological image of dentin dysplasia in deciduous dentition is extremely rarely encountered by a dentist.

Aim

The aim of this paper was to familiarize the reader with the clinical manifestations of dentin dysplasia based on the description of two families affected by this disorder. In the first case, type I dentin dysplasia was observed in siblings (brother and sister); in the second case, the disease affected two sisters and a daughter of one of them.

Case reports

A 12-year boy was reported to the Paediatric and Family Dental Clinic of the University Dental Center, Medi-

Opis przypadków

Do Poradni Stomatologii Dziecięcej i Rodzinnej UCS GUMed zgłosił się 12-letni chłopiec skierowany przez ortodontę celem objęcia opieką stomatologiczną. Ortodonta rozpoczął leczenie aparatem ruchomym. Po wykonaniu zdjęcia pantomograficznego zaniechał kontynuacji leczenia, a pacjenta skierował do specjalistycznej poradni pedodontycznej.

Rodzice chłopca negują choroby ogólne, alergie oraz przyjmowanie leków na stałe. W badaniu zewnątrzustnym nie stwierdzono odchyleń od normy. W badaniu zewnątrzustnym można zaobserwować charakterystyczny dla dwunastolatka obraz uzębienia mieszanego. Korony zębów mają prawidłowy kształt, wielkość i budowę (ryc. 1). Pokryte są prawidłowo zbudowanym, lśniącym, twardym, gładkim szkliwem. W jamie ustnej stwierdzono zęby stałe oprócz II i III zębów trzonowych oraz zębów 36, 43, 44 i 45, a także przetrwałe zęby mleczne 53 i 63. Zęby 32, 31, 41, 42 wykazywały II° ruchomości. Zęby 16, 26, 46 były objęte procesem próchnicowym w bruzdach. Pacjent dostarczył zdjęcie pantomograficzne (ryc. 2) sprzed kilku miesięcy, na którym prezentuje się inny obraz uzębienia niż w dniu badania. Na OPG widoczne są skrócone korzenie wszystkich zębów stałych, całkowita obliteracja komór zębów 25, 26, 36, 32, 31, 41, 42. W części koronowej komór pozostałych zębów stałych widać półksiężycowate przejaśnienie, co świadczy o częściowej obliteracji komór. Zmiany okołowierzchołkowe oraz rozrzedzenie struktury kości dotyczy zębów 36, 32, 41, 46.

Na podstawie badania stomatologicznego oraz charakterystycznego obrazu radiologicznego postawiono diagnozę dysplazji zębiny typu I. Przedstawiono plan leczenia: dokładny instruktaż higieny oraz naukę atraumatycznego szczotkowania zębów, leczenie zębów objętych próchnicą, ekstrakcję przetrwałych i zniszczonych zębów mlecznych, a także konsultację ortodontyczną u ortodonty

cal University of Gdańsk, referred by his orthodontist for dental treatment. The orthodontist began treatment with removable dental braces. However, he discontinued treatment and referred the patient to a specialist pedodontic center after performing a panoramic radiograph. The boy's parents reported no systemic diseases, allergies or chronic use of medications. Intraoral examination revealed no abnormalities, but a typical picture of mixed dentition, which is usually found in a 12-year-old child. Dental crowns were of normal shape, size and structure (fig. 1), covered with properly developed, hard, shiny and smooth enamel. Permanent teeth, except for 2nd and 3rd molars and 36, 43, 44 and 45 as well as persistent deciduous teeth 53 and 63 were found in the oral cavity. The teeth 32, 31, 41 and 42 had second-degree mobility. Caries was present in the fissures of teeth 16, 26 and 46. The patient delivered a panoramic radiograph (fig. 2) taken a few months earlier, showing a different status of dentition compared to that of the day of examination. The OPG showed root shortening in all permanent teeth and complete pulp chamber obliteration in teeth 25, 26, 36, 32, 31, 41 and 42. A crescent-shaped brighter area could be seen in the coronal portion of the chamber in the remaining permanent teeth, indicating partial chamber obliteration. Periapical lesions and bone thinning were identified in teeth 36, 32, 41 and 46. Based on dental examination and a characteristic radiological image, type I dentin dysplasia was diagnosed. Treatment plan was presented: thorough hygiene instructions and non-traumatic tooth brushing training, treatment of teeth affected by caries, extraction of persistent and worn deciduous teeth as well as orthodontic consultation with a specialist in the treatment of patients with dentin dysplasia. Medical history collected from the patient and his parents provided important information on the loss of tooth 36, which was extracted a few months earlier. The patient

Ryc. 1. Warunki wewnątrzustne pierwszego pacjenta (12-letni chłopiec)

Fig. 1. The intraoral conditions presented by patient 1 (a 12-year-old boy)

Ryc. 2. Zdjęcie ortopantomograficzne pierwszego pacjenta (12-letni chłopiec)

Fig. 2. A panoramic view of patient 1 (a 12-year-old boy)

specjalizującego się w leczeniu przypadków wad ortodontycznych u pacjentów z dysplazją zębiny.

Przeprowadzając wywiad z pacjentem i rodzicami istotną informacją była historia utraty zęba 36. Został on usunięty kilka miesięcy wcześniej. Pacjent zgłosił się do endodonty z powodu dolegliwości bólowych samoistnych trwających kilka dni, ból ten nie ustępował przy zimnych napojach, ale też nie zwiększał się pod wpływem ciepłego. Po wykonaniu zdjęcia RTG lekarz podjął próbę leczenia endodontycznego. Nie udało się odnaleźć komory zęba ani ujść kanałów. Dolegliwości bólowe nie ustępowały, więc zadecydowano o ekstrakcji. W czasie kilku kolejnych wizyt usunięto zęby mleczne w znieczuleniu nasiękowym 4% artykainą. W leczonych zębach szóstych po opracowaniu próchnicy średniej ubytki wypełniono materiałem kompozytowym. Po zakończonym leczeniu zaaplikowano preparat fluorkowy. Pacjent stawiał się co 3 miesiące na wizyty kontrolne, podczas których nie odnotowano nowych ubytków próchnicowych, przy bardzo dobrej higienie. Chłopiec nie zgłasza dolegliwości bólowych ani krwawienia dziąseł. Na wizytach regularnie przeprowadzana jest profilaktyka fluorkowa.

Ze względu na to, że dysplazja zębiny jest dziedziczona autosomalnie dominująco oraz występuje rodzinnie w wywiadzie, szczególny nacisk położono na znalezienie w rodzinie innych przypadków tej choroby. Okazuje się, że ojciec pacjenta oraz babcia bardzo szybko utracili zęby, które wcześniej były ruchome.

Siedemnastoletnia siostra pacjenta również skarży się na ruchomość zębów oraz częste krwawienia dziąseł. Nie choruje na choroby ogólne, nie przyjmuje leków, neguje alergie. Jest pod opieką Poradni Ortodontycznej UCS GUMed. Badanie zewnątrzustne nie odbiega od normy. W badaniu wewnątrzustnym można zaobserwować prawidłowo zbudowane korony stałych zębów 17-27, 37-47 oraz ząb 63

reported to the endodontist due to idiopathic pain persisting for a few days. The pain neither resolved when consuming cold beverages, nor was increased by warm stimuli. After X-ray examination, the dentist began endodontic treatment. An attempt to localize dental chamber or the root canal ortifice failed. As the pain persisted, extraction was performed. Deciduous teeth were extracted under infiltration anaesthesia with 4% articaine during several subsequent visits. In the first permanent molars, medium carious lesions were removed and cavities filled with composite material. Fluoride varnish was applied after treatment completion. The patient reported for a follow up every 3 months; no new carious lesions were observed and a very good hygiene was maintained. The boy does not report pain or gingival bleeding. Fluoride preventive treatment is regularly performed during visits. Since dentin dysplasia is inherited as an autosomal dominant trait and occurs among family members, particular emphasis was put on the search for other cases of the disorder among the family members when collecting medical history. It was found that a very rapid loss of previously mobile teeth was experienced by the father and the grandmother of the patient.

The patient's 17-year-old sister also complained of increased tooth mobility and frequent gingival bleeding. She reported no systemic diseases, allergies or pharmacotherapy. The patient remains under the care of the Orthodontic Clinic at the University Dental Center, Medical University of Gdańsk. No abnormalities were found during intraoral examination. Normal coronal structure of the permanent teeth 17-27, 37-47 and tooth 63, with hard, glossy and smooth enamel without pathological lesions. Crossbite of teeth 13 and 43 (fig. 3). Gingival recession in teeth 44, 45, 34 and 35; 4 mm periodontal pockets were observed. Despite very good hygiene, absence of calculus or soft dental deposits, bleeding occurred at teeth 43 and

pokryte twardym, lśniącym, gładkim szkliwem bez zmian patologicznych. Zęby 13, 43 w zgryzie krzyżowym (ryc. 3). Dziąsło w okolicy szyjek zębów 44, 45, 34, 35 uległo recesji oraz zaobserwowano 4 mm kieszonki przyzębne. Podczas sondowania zgłębnikiem periodontologicznym pojawiło się krwawienie przy zębach 43, 36 pomimo bardzo dobrej higieny, braku kamienia nazębnego i miękkich złogów nazębnych. Ruchomość drugiego stopnia dotyczyła zębów 24, 34, 35, 44, 45, 46. Na zdjęciu pantomograficznym obecne są zęby 18-28, 37-48 (ryc. 4). Korzenie wykazują charakterystyczne dla dysplazji skrócenie. Zęby 17, 13-23, 26, 36, 35, 31, 42, 44 posiadają częściowo zobliterowaną miazgę w postaci charakterystycznego półksiężycowatego przejaśnienia w obrębie korony. W pozostałych zębach komora i kanały są całkowicie zobliterowane. Przy wierzchołku zęba 46 obecna zmiana okołowierzchołkowa, jednak pacjentka neguje dolegliwości bólowe. W zębie 36 obecny ubytek próchnicowy na powierzchni żującej. Porównanie położenia zęba 23 na zdjęciu radiologicznym ze stanem wewnątrzustnym pozwala wywnioskować, że zdjęcie nie jest aktualne.

36 on probing. Second-degree tooth mobility was found in teeth 24, 34, 35, 44, 45 and 46. Teeth 18-28, 37-48 are present on the panoramic radiograph (fig. 4). The roots are shortened, which is typical of dysplasia. Teeth 17, 13-23, 26, 36, 35, 31, 42 and 44 have partially obliterated pulp giving a typical crescent shape within the crowns. The canals of the remaining teeth are completely obliterated. Periapical lesion may be seen in tooth 46, however, the patient reports no pain symptoms. Caries is present on the biting surface of tooth 36. Location of tooth 23 on the radiological image relative to the location in the oral cavity indicates that the image is out of date. The patient receives orthodontic treatment at the Orthodontic Clinic at the University Dental Center, Medical University of Gdańsk. Orthodontic microimplant was placed in the hard palate, orthodontic bracket was placed on tooth 23 (fig. 5). Hygiene instructions with emphasis on non-traumatic tooth brushing techniques were provided due to bleeding during tooth brushing and gingival recessions. During the visit, debridement of medium-deep caries on tooth 36 biting

Ryc. 3. Warunki wewnątrzustne drugiej pacjentki (17-letnia dziewczyna)

Fig. 3. The intraoral conditions presented by patient 2 (a 17-year-old girl)

Ryc. 4. Zdjęcie ortopantomograficzne drugiej pacjentki (17-letnia dziewczyna)

Fig. 4. A panoramic view of patient 2 (a 17-year-old girl)

Pacjentka jest leczona ortodontycznie w Poradni Ortodoncji UCS GUMed. W podniebienie twarde został wszczepiony mikroimplant ortodontyczny, na ząb 23 założono zamek ortodontyczny (ryc. 5).

Ze względu na krwawienie podczas szczotkowania oraz recesje dziąseł wykonano instruktaż higieny ze zwróceniem szczególnej uwagi na atraumatyczne metody czyszczenia. Podczas wizyty opracowano ubytek próchnicowy średniej głębokości na powierzchni żującej zęba 36 i wypełniono materiałem kompozytowym. Na koniec zęby pokryto lakierem fluorkowym. Zalecono regularne wizyty kontrolne co 3 miesiące oraz profilaktykę fluorkową.

Pacjentka po 3 dniach od wizyty zgłosiła się z powodu dolegliwości bólowych wszystkich zębów. Ból wzmagał się podczas picia ciepłych napojów. W badaniu stomatologicznym nie stwierdzono żadnych nieprawidłowości. Badanie chlorkiem etylu wykazało osłabioną reakcję na zimno, co jest charakterystyczne dla dysplazji zębiny. Ze względu na brak lokalizacji bólu wykonano skaling poddziąsłowy całości uzębienia. Kieszonki przepłukano 0,9% roztworem NaCl, a następnie zaaplikowano Metronidazol. Pacjentka poczuła ulgę. Zalecono obserwację oraz ponowną wizytę, gdyby dolegliwości powróciły.

Po 3 tygodniach dziewczyna zaczęła ponownie odczuwać dolegliwości bólowe nasilające się przy ciepłym, zimno przynosiło ulgę. Tym razem wskazywała dokładną lokalizację – ząb 35, którego reakcja na chlorek etylu była

surface was performed and the cavity was filled with composite material. Finally, fluoride varnish was applied to the teeth. Regular follow-up visits every 3 months and fluoride preventive treatment were recommended. Three days after the visit, the patient reported to the Clinic due to pain affecting all teeth. The pain increased during ingestion of warm beverages. Dental examination revealed no abnormalities. A cold test (ethyl chloride) showed reduced response to cold, which is typical of dentin dysplasia. Full mouth subgingival scaling was performed due to unknown pain location. Pockets were rinsed with 0.9% NaCl solution, then metronidazole was applied. The patient felt a relief. Follow-up and revisit were recommended in case the symptoms recurred. The pain recurred after 3 weeks (the severity increased with warm and decreased with cold). This time, the patient provided the precise location of symptoms, i.e. tooth 35, which showed weaker response to ethyl chloride. Radiovisiography was performed and revealed widened periodontal ligament space and periapical lesion in tooth 35 (fig. 6). External curettage through the periodontal pocket (4 mm) and root planing were performed after infiltration anaesthesia with 4% articaine due to the absence of carious lesions and obliterated chamber and canals. Washing with 0.9% NaCl solution was performed and dexadent/metronidazole were applied. The patient was instructed to attend another visit if the pain persisted. The patient was informed about the prognosis

Ryc. 5. Mikroimplant ortodontyczny u drugiej pacjentki (17-letnia dziewczyna)

Fig. 5. An orthodontic microimplant in patient 2 (a 17-year-old girl)

osłabiona. Wykonano RVG, które ujawniło poszerzoną szparę ozębnej oraz zmianę okołowierzchołkową zęba 35 (ryc. 6). Ze względu na brak ubytku próchnicowego oraz zobliterowaną komorę i kanały po podaniu znieczulenia nasiękowego 4% artykainą wykonano kiretaż zewnętrzny przez kieszonkę przyzębną (4 mm) oraz root-planing. Następnie przepłukano 0,9% NaCl oraz zaaplikowano Dexadent + Metronidazol. Zalecono zgłosić się na kolejną wizytę, jeśli ból nie ustąpi. Poinformowano o rokowaniu i ewentualnej konieczności ekstrakcji zęba, gdyby dolegliwości nie ustąpiły.

Pacjentka na kolejną wizytę zgłosiła się po 3 miesiącach. Utrzymuje bardzo dobrą higienę, dziąsła nie krwawią podczas szczotkowania, nie skarży się na żadne dolegliwości bólowe. W badaniu stomatologicznych nie stwierdzono ubytków próchnicowych, wykonano fluoryzację lakierem fluorkowym. Pacjentka regularnie odbywa wizyty kontrolne, podczas których wykonywana jest fluoryzacja. Epizody bólu nie występują. Jest również pod opieką Poradni Ortodontycznej.

Mimo że dysplazja zębiny jest bardzo rzadką chorobą (występuje 1/100 000 urodzeń), udało się odnaleźć przypadek drugiej rodziny pacjentów chorujących na dysplazję zębiny. Kobieta, lat 36, jej 6-letnia córka oraz jej 34-letnia siostra.

Pacjentka, lat 36, ogólnie zdrowa, neguje alergie, nie przyjmuje leków na stałe. Dysplazja zębiny została zdiagnozowana w 2007 roku. Kobieta zaczęła odczuwać problemy z uzębieniem, charakterystyczne dla dysplazji zębiny, już w szkole podstawowej. Zaobserwowała ruchomość siekaczy dolnych. W wieku 15 lat zgłosiła się do dentysty z powodu opuchlizny w okolicy podbródkowej. W badaniu zewnątrzustnym zlokalizowano obrzęk okolicy przywierzchołkowej zęba 41 oraz przetokę. Dentysta podjął próbę leczenia otwartego. Nie mogąc odnaleźć komory miazgi ani ujścia kanału, wykonał RTG. Na zdjęciu widoczne były: skrócony korzeń, rozrzedzenie struktury kostnej w okolicy przywierzchołkowej, zobliterowany kanał. Pacjentka została skierowana na dalsze leczenie do Poradni Periodontologicznej. Na miejscu wykonano zdjęcie pantomograficzne oraz zalecono wykonanie podstawowych badań krwi i profilu endokrynologicznego. Wyniki badań ujawniły wysoką leukocytozę w morfologii, natomiast profil endokrynologiczny nie odbiegał od normy. W leczeniu ropnia zastosowano klindamycynę oraz płukanki antyseptyczne, co przyniosło efektu, więc ząb został usunięty.

Utrata zęba 47 nastąpiła później w podobnych okolicznościach. Najpierw pojawiły się dolegliwości bólowe o charakterze zgorzeli, następnie ropień i w konsekwencji, po nieudanej próbie leczenia endodontycznego, wykonano ekstrakcję. Opieka periodontologiczna polegała na regularnych skalingach oraz zabiegach profilaktycznych. Pacjentce bardzo zależało na odbudowie braku zęba 41. Początkowo wykonano protezę osiadającą odbudowującą lukę. Kobieta odczuwała dyskomfort związany z noszeniem ruchomego

Ryc. 6. Zdjęcie RVG zmian okołowierzchołkowych w zębie 35 u drugiej pacjentki (17-letnia dziewczyna)

Fig. 6. RVG of periapical lesions in tooth 35 in patient 2 (a 17-year-old girl)

as well as the potential need for tooth extraction if the symptoms persisted. She reported for another follow-up after 3 months. She maintains a very good hygiene, reports no gingival bleeding during tooth brushing or pain. Dental examination revealed no carious lesions. Fluoride varnish was applied to the teeth. The patient regularly attends follow-up visits, during which fluoridation is performed. No pain episodes occur. The patient also remains under the care of the Orthodontic Clinic. Although dentin dysplasia is a very rare disease (1 per 100,000 births), we managed to find another family whose members are affected by this disorder: a women (36 years), her 6-year-old daughter and her 34-year-old sister. The 36-year-old patient is in good general health, reports no allergies or chronic pharmacotherapy. She was diagnosed with dentin dysplasia in 2007. The woman began to experience dental problems typical of dentin dysplasia already in the primary school. She observed increased mobility of the lower incisors. At the age of 15 years, the patient reported to the dentist due to submental oedema. Intraoral examination revealed tooth 41 periapical oedema and fistula. The dentist attempted root canal treatment leaving the tooth open. Unable to identify the pulp chamber or the canal ortifice, he performed an X-ray radiograph. The image showed root shortening, thinning of the bone structure in the periapical area and obliterated root canal. The patient was referred for further treatment to the Periodontal Clinic, where panoramic X-ray was performed as well as basic blood tests and an endocrine profile were recommended. Blood cell count revealed high leukocytosis, while the endocrine profile did not derive from normal. Clindamycin and antiseptic irrigations were used for abscess treatment. The treatment was ineffective, therefore the tooth was extracted. The loss of tooth 47 occurred later in time, yet under similar circumstances. First, pain typical of gangrene occurred and was

uzupełnienia, zauważyła także zwiększoną ruchomość zębów sąsiednich oraz postępującą recesję dziąseł. W 2007 roku zgłosiła się do poradni chirurgicznej celem konsultacji możliwości wykonania implantów. Tam wykonano dokładną diagnostykę. Po raz pierwszy zdiagnozowano dysplazję zębiny typu I. Pacjentka została poinformowana o przyczynach choroby, rokowaniu i możliwościach leczenia oraz rekonstrukcji braków zębowych. Zadecydowano o odbudowie implantologicznej ubytków zębowych 41, 47. Utrata zęba 41 ponad 10 lat wcześniej oraz użytkowanie protezy osiadającej spowodowało bardzo duży zanik kości. Konieczne było wykonanie autogennego przeszczepu kości, a następnie wszczepienie implantu. W okolicy zęba 47 wystarczyło wszczepić implant, gdyż ilość kości była wystarczająca. W 2009 roku pacjentka będąc w ciąży utraciła implant zęba 47 w związku z pojawieniem się *periimplantitis*. Pacjentka nie zdecydowała się na kolejną implantację.

Obecnie pacjentka skarży się na nadwrażliwość zębów, ich ruchomość oraz krwawienie podczas szczotkowania. Regularnie dwa razy do roku odbywa wizyty kontrolne, podczas których wykonywany jest skaling i piaskowanie. Aktualne zdjęcie pantomograficzne pacjentki jednoznacznie pozwala na potwierdzenie diagnozy dysplazji zębiny typu I (ryc. 7). Charakterystyczne skrócenie korzeni wszystkich zębów, półksiężycowate przejaśnienie w koronowej części komory zęba, świadczące o częściowej obliteracji, zmiana okołowierzchołkowa przy zębach 24, 26 bez ubytku próchnicowego, poszerzona szpara ozębnej przy zębie 25. W miejscu zęba 41 wszczepiony jest implant, a w okolicy zęba 47 pozostaje brak.

Sześcioletnia córka pacjentki od 2011 roku jest pod stałą opieką pedodonty. Powodem zgłoszenia się do dentysty był brak wyrzniętego zęba 71 w wieku 2 lat. Matka nie chorowała w ciąży, poród odbył się o czasie siłami natury. Dziewczynka nie choruje na choroby ogólne, nie przyjmuje leków na stałe. Z wywiadu wynika, że pierwsze zęby mleczne pojawiły się w wieku 18 miesięcy i były to górne siekacze przyśrodkowe, następnie dolne siekacze boczne. Na wizycie wykonano badanie stomatologiczne, jednak

followed by abscess formation and, consequently, extraction was performed after an unsuccessful attempt of endodontic treatment. The periodontal care involved regular scaling and prophylactic procedures. Tooth 41 reconstruction was very important for the patient. Initially, a removable partial prosthesis was inserted in the gap. The woman felt discomfort related to the mobile prosthesis. She also noticed increased mobility of the surrounding teeth and progressive gingival recession. In 2007, the patient presented at a Surgical Clinic for consultation regarding the possible use of implants. Here, a thorough diagnostics was run and type I dentin dysplasia was for the first time diagnosed. The patient was informed about the causes of the disease, prognosis and treatment options as well as missing tooth reconstruction. It was decided to reconstruct teeth 41 and 47 using implants. The loss of tooth 41 more than 10 years before and the use of prosthesis resulted in significant bone loss. Autologous bone graft followed by implant placement was necessary. For tooth 47, only implant placement was performed due to a sufficient amount of bone. In 2009, the pregnant patient lost tooth 47 implant as a result of peri-implantitis. She didn't decide for another implantation.

Currently, the patient reports dental hypersensitivity, mobility and bleeding during tooth brushing. She regularly (twice a year) attends follow-up visits, undergoes scaling and sandblasting. The current panoramic radiograph confirms the diagnosis of type I dentin dysplasia (fig. 7): characteristic root shortening, crescent shape within the crowns indicating partial pulp chamber obliteration, periapical lesions at teeth 24 and 26 with no carious lesions, widened periodontal ligament space at tooth 25. Tooth 41 is replaced by an implant, while a gap remains within tooth 47.

The patient's 6-year-old daughter has been under orthodontic care since 2011. The lack of erupted tooth 71 at the age of 2 years was the reason for attending a dentist. The mother did not suffer from any diseases during pregnancy and had a natural birth at due date. The girl has no systemic diseases and does not receive chronic

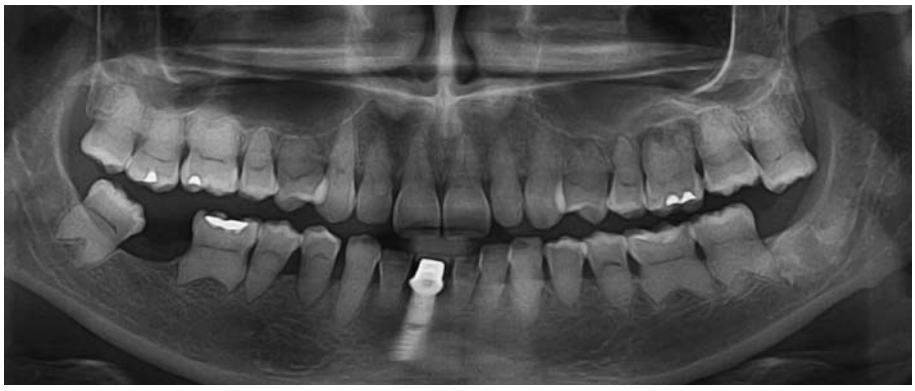

Ryc. 7. Zdjęcie ortopantomograficzne trzeciej pacjentki (36-letnia kobieta)

Fig. 7. A panoramic view of patient 3 (a 36-year-old woman)

ze względu na młody wiek odroczono wykonanie zdjęcia pantomograficznego. Do 5. roku życia wizyty kontrolne odbywały się w odstępach co pół roku. Nigdy nie wykryto ubytku próchnicowego, zęby mleczne nie wykazują ruchomości. Na wizytach stosowano profilaktykę fluorkową. W wieku 5,5 roku wykonano zdjęcie pantomograficzne, na którym widać charakterystyczne skrócenie korzeni zębów mlecznych oraz obecność nieukształtowanych zawiązków zębów stałych (ryc. 8).

Pacjentka w dalszym ciągu jest pod stałą opieką stomatologiczną. W przyszłości planowane są kontrolne zdjęcia pantomograficzne w celu oceny zaawansowania dysplazji zębiny zębów stałych oraz zaplanowania profilaktyki, tak, aby zęby jak najdłużej utrzymały się w jamie ustnej.

Ostatnią opisaną pacjentką jest 34-letnia siostra. Na podstawie zdjęcia pantomograficznego można rozpoznać dysplazję zębiny typu II. Standardowo widoczne są skrócone korzenie zębów, zobliterowana miazga zarówno w komorze, jak i kanałach, a także zmiana okołowierzchołkowa przy zębie 46 (ryc. 9). Na uwagę zasługuje prawidłowo przeleczony endodontycznie ząb 31 z wyraźnie krótszym korzeniem. Z wywiadu wynika, że pacjentka była leczona z powodu ropnia i przetoki w okolicy zęba 31. Przeprowadzono efektywne leczenie edodontyczne. Następnie wykonano resekcję zmiany okołowierzchołkowej ze wstecznym wypełnieniem kanału. Pacjentka podaje, że zabieg miał miejsce wiele lat temu. Obecnie widoczne jest rozrzedzenie struktury kości. Sukcesem jest natomiast tak długie utrzymanie zęba w zębodole.

Dyskusja

Podłoże genetyczne dysplazji zębiny nie pozwala na całkowite wyleczenie ani likwidację przyczyny. Lekarz stomatolog może jedynie działać objawowo oraz zapobiegać pojawiającym się powikłaniom. Jak pokazują wybrane przypadki, najistotniejsza jest właściwa diagnoza (2-10). Obraz

medication. As indicated in medical history, first deciduous teeth erupted at the age of 18 months and these were upper central incisors, which were followed by lower lateral incisors. Dental examination was performed during the visit, however, panoramic X-ray was postponed due to the young age of the patient. The patient attended follow-up visits at 6-month intervals up to the age of 5 years. No caries was detected, deciduous teeth did not show mobility. Fluoride preventive treatment was performed during visits. Panoramic X-ray performed at the age of 5.5 years revealed characteristic deciduous root shortening and the presence of undeveloped permanent tooth buds (fig. 8). The patient is still under constant dental care. Follow-up panoramic X-rays are planned in the future to assess the progression of permanent teeth dentin dysplasia as well as to plan prevention strategy aimed at the longest possible maintenance of patient's own teeth.

A 34-year-old sister is the last patient described in this paper. Type II dentin dysplasia can be diagnosed based on panoramic X-ray. As usual, root shortening, pulp chamber and root canal obliteration as well as a periapical lesion at tooth 46 may be observed (fig. 9). Appropriately endodontically treated tooth 31 with a distinct shortening of the root is noteworthy. Medical history indicated that the patient was treated for abscess and fistula in the region of tooth 31. Effective endodontic treatment was initiated. This was followed by resection of the periapical lesion with a retrograde filling of the canal. According to the patient, the procedure was performed many years ago. Currently, thinning of the bone structure can be seen. The long-term maintenance of the tooth in the socket may be considered a success.

Discussion

Genetic factors underlying dentin dysplasia do not allow for full recovery or elimination of the cause of

Ryc. 8. Zdjęcie ortopantomograficzne czwartej pacjentki (5-letnia dziewczynka)

Fig. 8. A panoramic view of patient 4 (a 5-year-old girl)

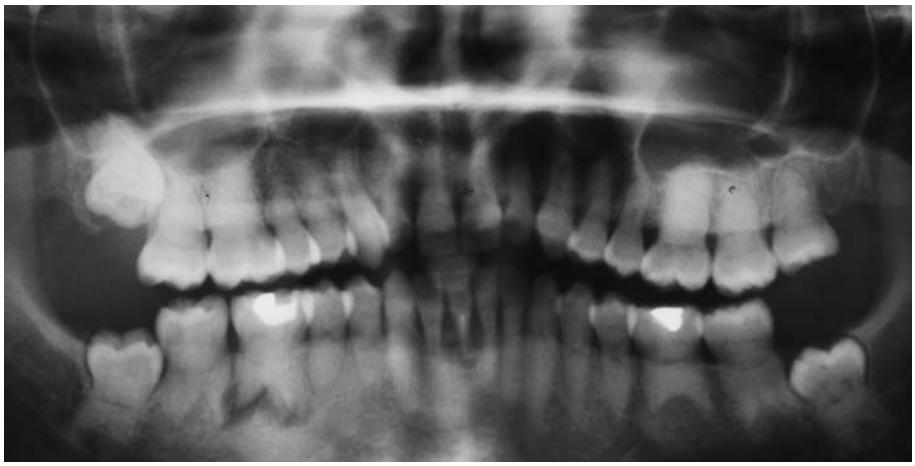

Ryc. 9. Zdjęcie ortopantomograficzne piątej pacjentki (34-letnia kobieta)
Fig. 9. A panoramic view of patient 5 (a 34-year-old woman)

radiologiczny dysplazji zębiny jest bardzo charakterystyczny, więc rozpoznanie nie powinno nastręczać trudności.

Problemy, z jakimi spotykają się chorzy, możemy podzielić na periodontologiczne (ruchomość zębów, krwawienie podczas szczotkowania, recesje dziąseł, patologiczne kieszonki przyzębne) oraz endodontyczne (dolegliwości bólowe o charakterze zgorzeli, zmiany okołowierzchołkowe, ropnie). Następstwem tych powikłań jest utrata zębów, co wiąże się z koniecznością rekonstrukcji powstałych ubytków (leczenie protetyczne lub implantologiczne). Pacjenci z dysplazją zębiny również oczekują poprawy estetyki, niekiedy wymaga to wdrożenia leczenia ortodontycznego.

Najważniejsza po postawieniu prawidłowej diagnozy jest profilaktyka (2, 3, 5-7). Pacjenci z dysplazją zębiny typu II rzadko miewają problemy z ubytkami, gdyż zęby są bardziej odporne na próchnicę (5). Niemniej konieczne są regularne wizyty kontrolne co 3-6 miesięcy oraz profilaktyka fluorkowa (2, 5, 6).

Lekarz stomatolog ma za zadanie poinstruowanie pacjenta, jak efektywnie i atraumatycznie oczyszczać zęby. Higiena ma kluczowe znaczenie, gdyż stan zapalny, objawiający się krwawieniem, przyspiesza recesje dziąseł i może być przyczyną zwiększenia ruchomości zębów (3-5). Na wizytach kontrolnych dentysta musi za każdym razem kontrolować obecność płytki nazębnej i kamienia. W razie konieczności niezbędne jest profesjonalne oczyszczanie zębów, a także zwrócenie uwagi pacjentowi na niedociągnięcia higieniczne (6).

W przypadku dużej ruchomości zębów należy wyeliminować wszystkie czynniki mogące mieć wpływ na pogłębienie tej patologii, czyli węzły urazowe, przedwczesne kontakty, parafunkcje (2). Czasem obecność wad zgryzu pogłębia stopień ruchomości, w związku z tym warto rozważyć wdrożenie leczenia ortodontycznego, co jest nie lada wyzwaniem dla ortodonty. Leczenie ortodontyczne pacjentów z dysplazją zębiny jest bardzo kontrowersyjne. Z jednej strony należy wziąć pod uwagę skrócenie korzeni zębów, które nie są

disease. The dentist can implement symptomatic treatment or prevent complications. As shown in the presented cases, a correct diagnosis is crucial (2-10). Radiological image of dentin dysplasia is very characteristic, therefore the diagnosis should not be difficult. Problems encountered by patients can be divided into periodontal (dental mobility, gingival bleeding during tooth brushing, gingival recession, pathological periodontal pockets) and endodontic (gangrenous pain, periapical lesions, abscesses). These complications result in the loss of teeth, which requires reconstruction (prosthetic and implant treatment). Furthermore, patients with dentin dysplasia need an improvement in aesthetics, which sometimes requires orthodontic treatment. Prevention is the second most important aspect after a correct diagnosis (2, 3, 5-7). Patients with type II dentin dysplasia show greater resistance to caries than those with normal teeth (5). However, regular check-ups every 3-6 months and preventive fluoride treatment are necessary (2, 5, 6). The role of the dentist is to instruct patients on how to effectively and non-traumatically brush their teeth. Hygiene is of key importance since inflammation, which manifests in bleeding, accelerates gingival recession and can lead to increased tooth mobility (3-5). The dentist should always check the presence of plaque and calculus during follow-up visits. Professional teeth cleaning as well as pointing out hygienic shortcomings to the patient may be necessary (6). In the case of significant dental mobility, all factors that could potentially contribute to this pathology, i.e. occlusal trauma, premature occlusal contacts, parafunctions, should be eliminated (2). Sometimes the presence of malocclusion increases dental mobility. Therefore, it is worth considering orthodontic treatment, which poses a great challenge for the orthodontist. Orthodontic treatment of patients with dentin dysplasia is very controversial. Root shortening in the teeth that are not well anchored in the bone should be

dobrze zakotwiczone w kości, rozrzedzenie struktury kości wokół zębów nie pozwala na zastosowanie sił koniecznych do zmiany położenia zęba. Ortodonci obawiają się powikłań w postaci pogłębienia recesji, obniżenia poziomu kości lub przyspieszonej utraty zębów. W opisanych w piśmiennictwie przypadkach często odstępuje się od leczenia (8). Jednak w dobie wysokiej świadomości stomatologicznej pacjentów jak również wymagań estetycznych coraz częściej poruszany jest aspekt leczenia ortodontycznego (7). Opisana w artykule 17-letnia pacjentka jest leczona ortodontycznie. W tym przypadku ortodonta odstąpił od standardowego leczenia aparatem stałym, obawiając się przeciążenia związanego z działającymi siłami. Celem leczenia było sprowadzenie do łuku i prawidłowe ustawienie kłów górnych o bardzo długich korzeniach. Zastosowano mikroimplant ortodontyczny, dzięki czemu siły nie były przykładane do pozostałych zębów, które mają skrócone korzenie. Pacjentka jest jeszcze w trakcie leczenia, jednak już widoczne są pierwsze efekty w postaci prawidłowego ustawienia kłów. Na długofalowe efekty terapii należy poczekać.

Kolejnym powikłaniem, jakiego możemy się spodziewać u pacjentów chorujących na dysplazję zębiny, są zmiany okołowierzchołkowe, torbiele oraz rozrzedzenia struktury kostnej niezwiązane z próchnicą głęboką prowadzącą do zapalenia miazgi (3, 6). Prawdopodobna przyczyna może mieć związek z zakażeniami przez kieszonkę przyzębną (2, 3, 6). Nieświadomość tego aspektu oraz nierozpoznanie dysplazji zębiny może wiązać się z nieprawidłowym leczeniem. Dwunastoletni pacjent utracił ząb 36 w związku z podejrzeniem zgorzeli. Endodonta na podstawie objawów podjął się standardowego leczenia kanałowego, czyli otworzył ząb, poszukując komory oraz ujść kanałów. Nie znalazł ich, a pacjent nadal skarży się na dolegliwości bólowe, w związku z tym zadecydował o ekstrakcji. W przypadku jego siostry zastosowano opisywaną w piśmiennictwie inną, niestandardową metodę leczenia (3). Z uwagi na możliwą przyczynę zakażenia przez nieprawidłowo ukształtowane przyzębie wykonano kiretaż zewnętrzny, rootplaning oraz zastosowano miejscową antybiotykoterapię. Pacjentka przestała odczuwać dolegliwości bólowe. Należy jednak kontrolować takie leczenie i mieć świadomość, że rokowanie w takim wypadku jest niepewne (3). Być może w przyszłości ząb trzeba będzie usunąć lub wykonać resekcję zmiany okołowierzchołkowej (6).

Kolejnej 36-letniej pacjentce, u której również nie rozpoznano w porę dysplazji zębiny, trzeba było wykonać ekstrakcję ze względu na zmianę okołowierzchołkową, ropień oraz przetokę. U jej siostry w tym samym przypadku wykonano resekcję korzenia, a ząb pozostał w jamie ustnej. Z piśmiennictwa wiadomo, że resekcja powinna być metodą z wyboru w przypadku odpowiedniej długości korzenia (3, 6). U opisanej pacjentki widać, że korzeń jest wyraźnie krótszy, jednak alternatywą dla zastosowanego leczenia byłaby ekstrakcja. Czas pokazuje, że warto było wykonać zabieg.

Wczesna utrata zębów u pacjentów chorujących na dysplazję zębiny jest nieunikniona. Sukcesem terapeutycznym

taken into account. The thinned structure of the bone surrounding the teeth does not allow using forces necessary for tooth repositioning. Orthodontists are concerned about complications in the form of increased gingival recession, lowered bone level or accelerated tooth loss. Treatment is often discontinued in cases described in the literature (8). However, due to the high dental awareness of patients as well as their aesthetic requirements, the aspect of orthodontic treatment is more frequently mentioned (7). The described 17-year-old patient receives orthodontic treatment. In this case the orthodontist departed from standard treatment with braces due to the risk of an overload caused by the applied forces. The aim of the treatment was to relocate the upper canines with very long roots into the dental arch and their correct alignment. Since an orthodontic microimplant was used, the applied forced did not affect other teeth with shortened roots. Although the patient is still under treatment, first effects in the form of appropriate canine alignment may be observed. Long-term effects are to be expected in the future. Another complication that can occur in patients with dentin dysplasia are periapical lesions, bone cysts and bone thinning unrelated to deep caries leading to pulpitis (3, 6). The probable cause may be related to periodontal pocket infections (2, 3, 6). Unawareness of this aspect as well as undiagnosed dentin dysplasia may consequently lead to an incorrect treatment. A 12-year-old patient lost tooth 36 due to suspected gangrene. The endodontist attempted, based on the symptoms, standard root canal therapy by opening the tooth and searching for the chamber and canal orifices. The search was unsuccessful and the patient continued to complain of pain. Therefore extraction was performed. For his sister, other non-standard therapeutic method described in the literature was used (3). External curettage, root planning and local antibiotic therapy were used as abnormally formed periodontium could have accounted for infection. The patient no longer felt the pain. However, such treatment should be monitored and it should be borne in mind that prognosis is uncertain in such cases (3). Perhaps the tooth will have to be extracted or a resection of the periapical lesion will have to be performed in the future (6). Extraction had to be performed in another, a 36-year-old patient, who was also diagnosed with dentin dysplasia, due to periapical lesion, abscess and fistula. Resection of the root was performed in her sister (a similar case), and the tooth was left in the oral cavity. As indicated in the literature, resection should be a method of choice for an appropriate length of the root (3, 6). It may be seen in the described patient that the root is much shorter, however, extraction could be an alternative for the applied treatment. Time has shown that it was worth performing the procedure. Premature tooth loss is inevitable in patients with dentin dysplasia. Prolonged maintenance of teeth in the oral cavity

jest wydłużenie obecności zębów w jamie ustnej wszystkimi dostępnymi sposobami. Jeśli już dojdzie do utraty zębów, należy powstałe braki zębowe zrekonstruować. Jest to istotne zarówno z punktu estetyki, jak również zmniejszenia obciążenia pozostałych zębów. Do wyboru mamy leczenie protetyczne oraz implantologiczne.

Leczenie implantologiczne jest dość nową metodą rekonstrukcji braków zębowych. W opisanym przypadku 36-letniej pacjentki zostały wszczepione dwa implanty. Z uwagi na rozpoznaną dysplazję zębiny lekarz poinformował o tym, że jest większe niż standardowe ryzyko odrzucenia implantu. Implant w miejscu zęba 41 utrzymuje się już 8 lat. Niestety implant w rejonie zęba 47 został utracony. W piśmiennictwie również można odnaleźć przypadki leczenia implantologicznego (8, 10). Za wcześnie niestety na opisanie rezultatów takiego leczenia.

Podsumowanie

Dysplazja zębiny typu I jest rzadko występującą chorobą genetyczną dziedziczoną autosomalnie dominująco. Bardzo często występuje rodzinnie. W przypadku rozpoznania u jednego członka rodziny choroby należy sprawdzić rodzeństwo oraz rodziców. Prawidłowe rozpoznanie we wczesnym okresie życia pozwala poprowadzić leczenie pacjenta tak, aby jak najdłużej zachował zęby w zadowalającym stanie.

Leczenie powikłań pochodzenia endodontycznego jest trudne i obarczone dużym ryzykiem niepowodzenia. Wyznacznikiem sukcesu jest ulga w bólu, gdyż nie mamy możliwości innej kontroli rezultatu naszego postępowania.

Utrata zębów jest bardzo powszechna i czasem nieunikniona. Rekonstrukcje protetyczne protezami stałymi są czasem niemożliwe, a protezy ruchome powodują dyskomfort pacjentów. Implanty stomatologiczne dają duże możliwości poprawy estetyki i komfortu, jednak rokowanie dla wszczepów jest niepewne, gdyż jest to dość nowa metoda leczenia i nie ma badań odległego utrzymania implantów w jamie ustnej u pacjentów z dysplazją zębiny.

Najważniejsze jest wczesne rozpoznanie oraz odpowiednia profilaktyka tak, aby zęby pozostały jak najdłużej w jamie ustnej.

using all available means is considered a therapeutic success. However, if tooth loss does occur, the missing teeth should be reconstructed. This is important due to both, aesthetic reasons and a reduced load on the remaining teeth. There are two therapeutic options, i.e. the use of prosthesis or implants, to choose from. Dental implant treatment is a relatively new method for the reconstruction of missing teeth. Two implants were used in the described case of a 36-year-old patient. The patient was informed that the risk of implant rejection was higher due to the diagnosed dentin dysplasia. Thus, as in the case of tooth 41, the implant has been maintained for 8 years. Unfortunately, the implant of the tooth 47 was lost. Cases of dental implant treatment may be also found in the literature (8, 10). Unfortunately, it is too early to describe the effects of this type of treatment.

Conclusions

Type II dentin dysplasia is a rare genetic disorder with autosomal dominant inheritance. It very often affects family members. If the disorder is diagnosed in one family member, it is necessary to perform examination of siblings and parents. Correct diagnosis early in life allows for the treatment aimed at the longest possible maintenance of teeth in a satisfactory condition. The treatment of endodontic complications is difficult and involves high risk of failure. Pain relief is the determinant of success as no other means for the control of therapeutic effects are available. The loss of teeth is very common and inevitable in some cases. Reconstruction using a permanent dental prosthesis is not always possible, whereas a mobile prosthesis causes discomfort. Although dental implants significantly contribute to aesthetics and comfort improvement, the prognosis for implants is uncertain due to the fact that the method is relatively new and there are no studies on long-term implant maintenance in the oral cavity of patients with dentin dysplasia. Early diagnosis and appropriate prevention are essential to maintain the teeth in the oral cavity for the longest possible time.

Konflikt interesów
Conflict of interest

Brak konfliktu interesów
None

Piśmiennictwo/References

1. Cameron AC, Widmer RP (red. wyd. pol. U. Kaczmarek): Stomatologia dziecięca. Elsevier Urban & Partner, Wrocław 2013. **2.** Syryńska M, Janiszewska-Olszowska J: Dziedziczna dysplazja zębiny typu Ic – opis 3 przypadków. Czas. Stomat 2005; 7: 520-524. **3.** Tkacz I, Mielnik-Błaszczak M, Pels E, Borowicz J: Dysplazja zębiny – opis przypadku. Nowa Stomatol 2012; 2: 58-63. **4.** Boguszewska-Gutenbaum H, Grzybowska A, Janicha J, Valipour Kolti F: Dysplazja zębiny – opis jednostki chorobowej. Nowa Stomatol 2009; 14: 82-89. **5.** Ozer S, Ozden B, Ozden FO, Gunduz K: Dentinal dysplasia type I: A case report with a 6-year follow up. Case Rep Dent 2013, 659084: 1-3. **6.** Toomarian L, Mashhadiabbas F, Mirkarimi M, Mehrdad L: Dentin

Adres do korespondencji
Correspondence

*Dominika Szczepanek
Poradnia Stomatologii Dziecięcej
i Rodzinnej
Uniwersyteckie Centrum
Stomatologiczne GUMed
ul. Elizy Orzeszkowej 18
80-208 Gdańsk
tel. +48 663-337-821
dominika.borecka@gmail.com

nadesłano/submitted:
06.05.2016
zaakceptowano do druku/accepted:
26.05.2016

displasia type I: a case report and review of the literature. J Med Case Reports 2010; 4: 1-6. **7.** Bespalez-Filho R, De Azambuja Berti Couto S, Souza PHC et al.: Ortodontic treatment of a patient with dentin dysplasia type I. Am J Orthood Dentofacial Orthop 2013; 143: 421-425. **8.** Fulari SG, Tambake DP: Rootless teeth: Dentin dysplasia type I. Contemp Clin Dent 2013; 4: 527-530. **9.** Nettem S, Nettemu SK, Basha K, Venkatachalapathi S: Implant – based oral rehabilitation of a variant model of type I dentinal dysplasia: A rare case report. Dent Res J 2014; 11: 513-517. **10.** Depprich RA, Ommerborn MA, Handschel JGK et al.: Dentin displasia type I: a challenge for treatment with dental implant. Head & Face Medicine 2007; 3(31): 1-5.

© Borgis Nowa Stomatol 2016; 21(2): 120-134 DOI: 10.5604/14266911.1208252

Paula Piekoszewska-Ziętek[1], Anna Turska-Szybka[2], *Dorota Olczak-Kowalczyk[2]

Infekcje zębopochodne – przegląd piśmiennictwa

Odontogenic infections – review of the literature

[1]Doctoral Student, Department of Pediatric Dentistry, Medical University of Warsaw
Head of Department: Professor Dorota Olczak-Kowalczyk, MD, PhD
[2]Department of Pediatric Dentistry, Medical University of Warsaw
Head of Department: Professor Dorota Olczak-Kowalczyk, MD, PhD

Słowa kluczowe

infekcje zębopochodne, bakterie jamy ustnej, ropień, ropowica, sepsa, choroby systemowe

Streszczenie

Zmiany infekcyjne zębopochodne mogą wpływać na ogólny stan zdrowia człowieka. Szerząc się przez ciągłość, powodują zajęcie sąsiadujących przestrzeni anatomicznych. Wyróżniono kilka mechanizmów łączących infekcje zębopochodne ze schorzeniami ogólnoustrojowymi. Wysiew drobnoustrojów do krwi może być przyczyną infekcji ogólnoustrojowych i zmian zapalnych w narządach odległych od jamy ustnej. Coraz częściej infekcje jamy ustnej są wiązane z rozwojem chorób o etiologii wieloczynnikowej. Celem pracy było przedstawienie aktualnej wiedzy na temat infekcji zębopochodnych i ich wpływu na zdrowie człowieka. W bazach Pubmed/Medline oraz Embase poszukiwano prac oryginalnych opublikowanych od 2000 roku w języku polskim i angielskim, posługując się słowami kluczowymi dotyczącymi tematu pracy.
Wykorzystano 42 prace oryginalne. Omówiono postacie kliniczne zakażeń, ich rozpoznawania i leczenia. Przedstawiono drogi rozprzestrzeniania się infekcji i ich powikłania, a także aktualne poglądy dotyczące zależności między infekcjami w jamie ustnej a wybranymi chorobami ogólnymi.

Keywords

odontogenic infections, oral bacteria, abscess, phlegmon, sepsis, systemic diseases

Summary

Odontogenic infectious lesions may affect a human's overall condition in a variety of ways. As they spread continuously, they involve many adjacent anatomical spaces. Several mechanisms linking odontogenic infections with systemic diseases have been specified. The bacteria penetrate the bloodstream, potentially causing systemic infections or inflammations in organs distant from the oral cavity. It is increasingly common for oral cavity infections to be associated with diseases of multifactor aetiology. The aim of the study was to present the current state of knowledge concerning odontogenic infections and their influence on human health. Pubmed/Medline and Embase databases were searched for original papers published since 2000, written in Polish or in English.
42 original papers were used. The following issues have been discussed: clinical presentations of infections, principles of diagnostics, and treatment. Pathways of infection spread and the complications have been described. Current views considering the relations between oral infections and chosen systemic diseases have also been presented.

Wstęp

Stany zagrożone powikłaniami ogólnymi rozumie się jako odczyny zapalne, które mogą szerzyć się na skutek rozprzestrzenienia się czynnika patogennego z miejsca jego pierwotnego występowania (1). Te zapalenia mogą mieć różną lokalizację, jednakże najczęściej występują w obrębie migdałków lub mają charakter infekcji zębopochodnych (2). Jak podają Kinzer i wsp. (3), zapalenie migdałków wciąż pozostaje przyczyną 70% ciężkich głębokich infekcji szyi u dzieci. U dorosłych istotne znaczenie mają natomiast zaniedbania higieniczne w zakresie jamy ustnej i ich konsekwencje. Już w czasach starożytnych zaobserwowano, że istnieje związek między ogólnym stanem zdrowia a jakością uzębienia. Tematyką tą zajmowali się lekarze asyryjscy, egipscy czy greccy.

Ból pochodzenia zębowego i zębopochodne infekcje są częstym powodem wizyty u lekarza dentysty (4). Ich przyczyną mogą być m.in. próchnica zębów, zapalenie i martwica miazgi, niepowodzenie leczenia endodontycznego, stany zapalne przyzębia brzeżnego i wierzchołkowego, zęby zatrzymane lub utrudnione wyrzynanie, stany po resekcji wierzchołka korzenia, zropiałe torbiele, stany zapalne kości, pozostawione korzenie zębów. Nieleczone infekcje zębopochodne wykazują tendencję do szybkiego rozprzestrzenia się i zajmowania kolejnych przestrzeni anatomicznych w obrębie głowy i szyi (5-7). Mogą stanowić poważne zagrożenie zdrowia, a nawet życia pacjenta, ze względu na bezpośrednie sąsiedztwo z drogami oddechowymi i mózgowiem (8, 9). Patogeny mogą także przedostawać się do krwiobiegu, np. podczas zabiegów stomatologicznych z przerwaniem ciągłości tkanek. Nawet krótkotrwała bakteriemia może być przyczyną zmian chorobowych w narządach odległych od jamy ustnej. Wśród chorób wiązanych patogenetycznie z infekcjami w jamie ustnej wymienia się następujące: infekcyjne zapalenie wsierdzia, zapalenie płuc, choroba wieńcowa, zapalenie śródpiersia, zapalenie mięśnia sercowego, udar mózgu, zaostrzenie przewlekłej obturacyjnej choroby płuc, niedokrwistość, osteoporoza, reumatoidalne zapalenie stawów, dna moczanowa, ropień mózgu, zapalenie tęczówki, rogówki, nerwu wzrokowego, angina Ludwiga (łac. *angina Ludovici*), sepsa (10, 11). Zależności między ich występowaniem a infekcjami zębopochodnymi nie zostały jednak dostatecznie wyjaśnione i potwierdzone badaniami naukowymi. Wątpliwości nie budzi natomiast możliwość zębopochodnej bakteriemii (12, 13). Według Jundta i Gutty (14) szkodliwość oraz potencjalna śmiertelność infekcji pochodzenia zębowego jest wciąż traktowana zbyt pobłażliwie, zarówno przez pacjentów lekceważąco podchodzących do utrzymania zdrowia jamy ustnej, jak i lekarzy, którzy przeceniają wartość antybiotykoterapii jako jedynego środka leczniczego. Większy nacisk na profilaktykę stomatologiczną oraz wczesne rozpoznanie i leczenie chorób jamy ustnej może w istotny sposób wpłynąć pozytywnie na zdrowie człowieka i zmniejszyć ryzyko wielu chorób ogólnych (14).

Celem pracy jest podsumowanie i przedstawienie aktualnej wiedzy na temat infekcji zębopochodnych i ich wpływu na zdrowie człowieka na podstawie piśmiennictwa.

Introduction

Conditions posing a risk of systemic complications are understood as inflammatory responses that can transmit due to the spread of pathogens from the original site of involvement (1). Such inflammations may vary in location, yet most commonly they originate with tonsillar or odontogenic involvement (2). According to Kinzer et al. (3), tonsillitis remains the underlying cause of 70% of severe deep neck infections. In adults, however, it is a lack of adequate hygiene of the oral cavity and its consequences that play a significant role. The relationship between the general level of wellbeing and the quality of a person's teeth was observed as early as in the ancient times, with the topic discussed by Assyrian, Egyptian and Greek physicians of the times alike.

Naturally, odontogenic pain and infections are a common reason for consulting a dentist (4). Their underlying reasons may vary, including e.g. dental caries, pulpitis and pulp necrosis, failed endodontic treatment, gingivitis or periodontitis, impacted teeth or impeded teeth eruption, conditions following apicoectomy, infected cysts, inflammation in the bony structures, retained dental roots. When untreated, odontogenic infections tend to spread rapidly and involve further anatomical structures in the cervical and craniofacial region (5-7). They may pose serious health or even life risk due to their direct proximity to the respiratory tract and the brain (8, 9). Pathogens may also penetrate the bloodstream, e.g. during dental procedures where surrounding tissue continuity is damaged. Even transient bacteraemia may lead to pathological changes in organs distant from the oral cavity. Among the diseases associated with odontogenic infections the following are listed: infective endocarditis, pneumonia, coronary artery disease, mediastinitis, myocarditis, brain stroke, aggravation of chronic obstructive pulmonary disease, anaemia, osteoporosis, rheumatoid arthritis, gout, cerebral abscess, iritis, keratitis, optic neuritis, Ludwig's angina (lat. *angina Ludovici*), and sepsis (10, 11). The relationships between the incidence of these conditions and odontogenic infections have not so far been clearly explained and confirmed by research. The existence of odontogenic bacteraemia, however, does not raise any doubts (12, 13). According to Jundt and Gutt (14), the noxiousness and the potential deadliness of odontogenic infections remain underestimated, both by patients with lax oral hygiene standards, and physicians overestimating the value of antibiotic therapy as the sole solution. Greater stress put on dental prophylaxis, as well as early diagnosis and treatment of diseases of the oral cavity may have significant beneficial impact on the patient's health, significantly reducing the risk of multiple systemic diseases (14).

This study is aimed at summarizing and presenting the current state of knowledge concerning odontogenic infections and their overall impact on human health, based on the available literature of the subject.

Materiał i metody

Dokonano przeglądu baz danych Pubmed/Medline oraz Embase w celu wyszukania piśmiennictwa dotyczącego infekcji zębopochodnych. Użyto następujących słów kluczowych: „odontogenic infection dentistry", „odontogenic infection children", „dental focal infection", „dental focal infection children", „focal infection theory", „diabetes oral infection", „diabetes oral bacteria", „oral bacteria lung infection", „odontogenic bacteriemia", „endocarditis oral bacteria", „odontogenic cardiovascular disease", „odontogenic infection treatment", „transplantation and odontogenic infection", „transplantation and oral infection", „chemotherapy and odontogenic infection", „chemotherapy and oral infection". Do pracy włączono artykuły opublikowane po 2000 roku, w języku polskim lub angielskim, dotyczące dzieci, młodzieży lub dorosłych, będące pracami oryginalnymi. Te kryteria pozwoliły wyłonić 42 artykuły, które wykorzystano w przeglądzie.

Wyniki

Terminologia i postaci kliniczne zapaleń

Naciek zapalny jest reakcją tkanek wywołaną przejściem osocza oraz elementów morfotycznych krwi poza naczynia krwionośne. Termin „cellulitis", tj. zapalenie tkanki łącznej, oznacza rozprzestrzenienie się procesu zapalnego, które powoduje odczyn w postaci obrzmienia i zaczerwienienia oraz odpowiedź immunologiczną organizmu (5, 10). Przy braku leczenia dochodzi do progresji procesu chorobowego – akumulacji treści ropnej i formowania ropnia. Ropień to ograniczony zbiornik ropy powstałej poprzez działanie enzymów komórkowych (lizozymu, proteaz, lipaz, oksydaz) na tkanki martwicze oraz leukocyty. W obrębie głowy i szyi ropnie dzieli się na umiejscowione wewnątrzustnie (ropnie: przedsionka jamy ustnej, podniebienia, dołu nadkłowego, dna jamy ustnej, języka, policzka) i zewnątrzustnie (ropień: podbródkowy, podżuchwowy, podżwaczowy, okołomigdałkowy, policzka, przestrzeni skrzydłowo-żuchwowej, skrzydłowo-podniebiennej, przygardłowej, skroniowej, podskroniowej) (15). Ostre zapalenie ropne może wywodzić się z infekcji tkanek otaczających ząb (ropień przyzębia) lub chorób miazgi (ropień okołowierzchołkowy). W zależności od stadium ma postać ropnia podokostnowego bądź podśluzówkowego (16). Ropne zapalenie przewlekłe rozwija się, kiedy długo istniejąca zmiana chorobowa jest ograniczana przez układ odpornościowy bądź zdolna do samoistnego opróżniania się poprzez wytworzenie przetoki, która jest kanałem łączącym ognisko infekcyjne ze środowiskiem jamy ustnej (przetoka śluzówkowa) bądź zewnętrznym (przetoka skórna) (17).

Ropowica to rozlany, ostry ropny stan zapalny luźnej tkanki łącznej, obejmujący jednocześnie kilka przestrzeni anatomicznych (5). Szczególną jej postacią jest angina Ludwiga, czyli ropowica dna jamy ustnej. Proces chorobowy

Material and methods

Pubmed/Medline and Embase databases were searched to find papers related to odontogenic infections, applying the following keywords: "odontogenic infection dentistry", "odontogenic infection children", "dental focal infection", "dental focal infection children", "focal infection theory", "diabetes oral infection", "diabetes oral bacteria", "oral bacteria lung infection", "odontogenic bacteraemia", "endocarditis oral bacteria", "odontogenic cardiovascular disease", "odontogenic infection treatment", "transplantation and odontogenic infection", "transplantation and oral infection", "chemotherapy and odontogenic infection", "chemotherapy and oral infection". The study has covered original papers published after 2000 in English or in Polish, related to children, adolescents or adults. The applied criteria resulted in 42 papers being selected for the purpose of this review.

Results

Terminology and clinical presentation of inflammations

Inflammatory infiltration is a tissue response precipitated by the penetration of blood plasma and blood cells outside blood vessels. "Cellulitis", or inflammation of connective tissue denotes the spread of inflammatory process resulting in a response manifesting as swelling and redness, as well as immune response of the body (5, 10). Untreated, this leads to a progression of the pathological process, i.e. the accumulation of the purulent content and formation of an abscess. An abscess is an encapsulated reservoir of pus, formed through the effect of cellular enzymes such as lysozyme, protease, lipase, and oxidase on necrotic tissues and leukocytes. In the craniofacial and cervical region it may be located either intraorally (abscesses of the vestibule, palate, canine fossa, the floor of the oral cavity, the tongue, and the cheek), or extraorally (submental, submandibular, submasseteric, peritonsillar, and buccal abscesses, abscesses of pterygomandibular space, pterygopalatine space, parapharyngeal space, temporal space, subtemporal space) (15). Acute purulent inflammation may originate from an infection of tissues surrounding the tooth (periodontal abscess) or pulpal disease (periapexal abscess). Depending on its stage, it manifests as a subperiosteal or submucosal abscess (16). Chronic purulent inflammation develops when a long-existing pathological lesion is limited by the immune system or is able to drain spontaneously by forming a fistula which is a canal connecting the focus of infection with the oral (mucosal fistula) or external environment (cutaneous fistula) (17).

Phlegmon is a diffuse, acute inflammatory condition of loose connective tissue, encompassing several anatomic spaces at the same time (5), with Ludwig's angina, or phlegmon of the oral cavity, being it peculiar form. The disease process involves bilaterally the floor of the oral

obejmuje obustronnie dno jamy ustnej, przestrzeń podjęzykową, podżuchwową oraz przygardłową, powodując przemieszczenie języka ku górze, co prowadzi do zablokowania przepływu powietrza przez górne drogi oddechowe i duszności. Stan chorego jest ciężki, z wysoką gorączką, dreszczami, szczękościskiem, wymagający natychmiastowej interwencji chirurgicznej i leczenia szpitalnego (3, 8).

Przyczyny, lokalizacja, rozprzestrzenianie się procesu zapalnego

Wielu autorów stwierdza, że źródłem infekcji są najczęściej zęby trzonowe (ponad 70% przypadków), rzadziej przedtrzonowe oraz kły (5, 10, 18, 19). Najczęstszą przyczyną wydają się być patologie miazgi zęba (w zależności od badań, nawet 50-100% przypadków) oraz zapalenia przyzębia (20-30%) (3, 9, 20, 21). Proces zapalny może rozprzestrzenić się wzdłuż przestrzeni powięziowych głowy i szyi po zniszczeniu blaszki kostnej. Infekcje szerzą się głównie przez ciągłość i zajmują kolejne przestrzenie anatomiczne. Rozprzestrzenianie się procesu zapalnego zależy od punktu wyjścia infekcji (kości szczęki lub żuchwa), jego relacji do przyczepów mięśniowych oraz powięzi. Przestrzenie powięziowe są miejscami o zmniejszonej oporności, obejmującymi luźne tkanki. W przypadku zakażenia stają się one obrzmiałe i wypełniają się wysiękiem surowiczym bądź ropnym, co może skutkować uciskiem na np. drogi oddechowe lub naczynia krwionośne. Bakterie mogą przedostawać się do naczyń układu krwionośnego i przemieszczać w odleglejsze miejsca organizmu (22). Proces patologiczny w szczęce często szerzy się w kierunku policzka i dołu nadkłowego ze względu na niewielką grubość ściany policzkowej, jak również do podniebienia. W odcinku tylno-bocznym może zajmować przestrzeń podskroniową lub niszczyć dno zatoki szczękowej. W przypadku żuchwy, infekcje rozprzestrzeniają się dzięki cienkiej blaszce językowej, w przedniej części do przestrzeni podbródkowej, natomiast w bocznej − do podżuchwowej, dna jamy ustnej bądź podjęzykowej, w zależności od położenia korzeni zębów względem mięśnia żuchwowo-gnykowego (8, 10). Według Kinzer i wsp. (3) oraz Zhang i wsp. (23) najczęściej zajmowana jest przestrzeń podżuchwowa, nieco rzadziej policzkowa i przygardłowa. Ciągłość przestrzeni i brak anatomicznych barier zapobiegających rozwojowi infekcji stwarzają duże niebezpieczeństwo szerzenia się ich w miejsca odleglejsze. Rozprzestrzenianie się procesu z przestrzeni policzkowej czy dołu nadkłowego w kierunku oczodołu może skutkować poważnymi powikłaniami wewnątrzczaszkowymi, ze względu na występujący w tym obszarze „trójkąt śmierci" − połączenie żyły twarzowej, kątowej oraz ocznych górnej i dolnej, które wnikają do zatoki jamistej. Przejście procesu chorobowego do przestrzeni przygardłowej lub zagardłowej może prowadzić do objęcia śródpiersia. Stany te stanowią zagrożenie życia (8, 24).

cavity, the sublingual space, submandibular and parapharyngeal space, pushing the tongue upwards, thus obstructing the airflow through the upper respiratory tract and causing dyspnoea. The patient's condition is severe, with high temperature, chills and trismus, requiring immediate surgical intervention and hospital-based treatment (3, 8).

Underlying causes, location and spreading of the inflammatory process

Many authors have established the molar teeth (over 70% of cases), less frequently premolars, and canines (5, 10, 18, 19) to be the most common sources of infection, with pulpal pathologies (depending on the study, as much as 50-100% of cases) and periodontitis (20-30%) as the most frequent causes (3, 9, 20, 21). The inflammatory process can spread along the fascial spaces of the cranio-facial and cervical region, following the destruction of the osseous lamina. The infections diffuse by the continuity of tissues, involving further anatomical spaces. The transmission of the inflammatory process depends on the infection's starting point (the maxilla or the mandible), its relation to the muscle attachments and the fascia. Fascial spaces are sites of reduced resistance, encompassing loose tissues. When infected, they swell and fill with serous or purulent exudate. Bacteria may penetrate blood vessels and travel to more distant sites in the body (22). A pathological process in the maxilla often spreads towards the cheek and the canine fossa, owing to the slight thickness of the buccal wall, or to the palate. In the posterior-lateral section, it may involve the subtemporal space, or damage the floor of the maxillary sinus. For the mandible, infections spread owing to the thin lingual lamina, in its anterior portion to the submental space, whereas in its lateral portion – to submandibular space, the floor of the oral cavity, or the sublingual space, depending on the location of dental roots in relation to the mylohyoid muscle (8, 10). According to Kinzer et al. (3) and Zhang et al. (23), it is most common for the submandibular space to be involved, less frequently – the cheek or parapaharyngeal space. The continuity of the spaces and the lack of anatomical barriers that would limit the infection contribute to the substantial danger of their spread to more remote anatomical sites. Spreading of the infectious process from the buccal space or the canine fossa towards the orbit may result in serious intracranial complications, due to the presence of the so called "triangle of death" in this particular region, namely the combination of the facial vein, angular vein and ophthalmic upper and lower veins, that all communicate with the cavernous sinus. The progression of the infectious process into the paraharyngeal or retropharyngeal space may lead to the involvement of the mediastinum. Such conditions are life-threatening (8, 24).

Symptomatologia

Jednym z objawów infekcji zębopochodnej są dolegliwości bólowe. Ząb staje się wrażliwy na opukiwanie czy nawet zwykłe kontakty zgryzowe. Ból jest silny, pulsujący, mogący trwać bez remisji (4). Przy braku leczenia dochodzi do utworzenia zlokalizowanego ropnia podokostnowego, następnie mniej bolesnego ropnia podśluzówkowego. Ból i zlokalizowane obrzmienie są pierwszymi niepokojącymi dla pacjenta objawami, powodującymi szukanie pomocy u lekarza dentysty. Według badań przeprowadzonych przez Moghimi i wsp. (10), bolesne obrzmienie było powodem zgłoszenia się 100% pacjentów z patologią zlokalizowaną w szczęce i 86% pacjentów z patologią w żuchwie. Kolejnym ważnym, częstym objawem jest szczękościsk, który występuje w około 50-65% przypadków (10, 14, 25). Infekcje wiążące się z obrzmieniem szyi mogą powodować trudności w połykaniu, ból przy połykaniu, uczucie duszności czy problemy z emisją głosu (14, 18). Jak podają Wang i wsp. (2), często pojawia się również ból gardła (72% przypadków), szczególnie gdy zajęta jest przestrzeń okołomigdałkowa. Infekcjom towarzyszyć może gorączka oraz wydzielanie treści ropnej (14, 25, 26). W badaniach laboratoryjnych obserwuje się zwiększenie liczby białych krwinek oraz poziomu białka CRP (ang. *C Reactive Protein*) (3, 27). Należy różnicować ból pochodzenia zębowego z bólem z innych przyczyn – zapaleniem ślinianek, zapaleniem naczyń, schorzeniami stawu skroniowo-żuchwowego, klasterowym bólem głowy czy neuralgią nerwów, w tym trójdzielnego (8).

Bakteriologia

Infekcje zębopochodne są w większości spowodowane przez wiele gatunków bakterii, wśród których spotkać można zarówno tlenowce, względne beztlenowce, jak i obligatoryjne anaeroby. Najbardziej powszechnymi są paciorkowce zieleniejące (*Streptococcus viridans*) oraz pałeczki zapalenia płuc (*Klebsiella pneumoniae*) (22, 28). W zależności od stopnia zaawansowania badań, wykrywane są w nich różne mikroorganizmy, a ostatnie donoszą o coraz większym znaczeniu flory beztlenowej w infekcjach głowy i szyi. W swojej pracy badawczej z udziałem 96 pacjentów Lee i Kanagalingam (29) wykazali, iż patogenem najczęściej izolowanym z przestrzeni przygardłowej jest *K. pneumoniae*, natomiast podżuchwowej i przyuszniczej – odpowiednio: bakterie z grupy *Streptococcus milleri* oraz gronkowiec złocisty (*Staphylococcus aureus*). Bahl i wsp. (30) w badaniach dotyczących wrażliwości antybiotykowej potwierdzili, że najbardziej powszechnymi tlenowcami w ogniskach zębopochodnych są streptokoki, natomiast anaerobami – drobnoustroje z gatunków *Bacteroides* oraz *Prevotella*. Badacze zwrócili uwagę na oporność wyżej wymienionych gatunków na czystą ampicylinę, ze względu na produkcję beta-laktamaz przez drobnoustroje, która może skutkować niepowodzeniami w terapiach penicylinami. Jundt i Gutta (14) przeprowadzili badanie bakteriologiczne próbek wydzieliny ropnej pobranej z ognisk zębopochodnych,

Symptomatology

Among the symptoms of odontogenic diseases there is pain. The tooth becomes tender upon percussion or even upon regular contact when biting. The pain is acute, throbbing, possibly unremitting (4). When untreated, it is typical for a localized subperiosteal abscess to form, then a less painful submucosal abscess follows. The pain and the focal swelling are the first alarming symptoms, prompting the patient to seek the dentist's intervention. According to studies conducted by Moghimi et al. (10), painful swelling prompted 100% of patients with a pathology situated within the maxilla and 86% of patients with one located in the mandible to see a dentist. Trismus tends to be another significant symptom, with prevalence of 50-65% (10, 14, 25). Infections associated with swelling of the neck may cause difficulties in swallowing, painful swallowing, the sensation of lacking air, or problems emitting voice (14, 18). According to Wang et al. (2), sore throat is also very common (72% of cases), particularly when the peritonsillar space is involved. The infections may be accompanied by fever and purulent exudate (14, 25, 26). Laboratory findings show an elevated WBW count and CRP level (3, 27). It is important to differentiate odontogenic pain from pain of different aetiology, such as the inflammation of the salivary glands, vasculitis, disorders of the temporomandibular joint, cluster headaches, or neuralgias, including trigeminal neuralgia (8).

Bacteriology

The majority of odontogenic infections are linked to multiple bacteria, including aerobic, moderate anaerobic, and strict anaerobic bacteria. *Streptoccocus viridans* prove the most common ones, along with *Klebsiella pneumoniae* (22, 28). Depending on how advanced the studies are, various microorganisms are detected, with the most recent ones reporting the growing contribution of the anaerobic flora to the infections of the head and the neck. In their study that covered 96 patients, Lee and Kanagalingam (29) showed the pathogen most commonly isolated in the parapharyngeal space to be *K. pneumoniae*, whereas in the submandibular and parotid space – *Streptococcus milleri* and *Staphylococcus aureus* respectively. Bahl et al. (30) in their research into antibiotic susceptibility confirmed the most common aerobic bacteria in odontogenic foci to be of *Streptococcus* genus, whereas the anaerobic ones – the organisms of *Bacteroides* and *Prevotella* genera. It was emphasised that the bacteria were resistant to pure ampicillin, owing to the production of beta-lactamase by the organisms, that may lead to failed treatment with penicillin. Jundt and Gutt (14) conducted bacteriological tests of purulent exudate collected from odontogenic foci, isolating *Streptoccous viridians*, *Peptostreptococcus*, *Staphylococcus*, as well as bacteria of *Prevotella*, *Bacteroides* and *Actionomyces* genera.

izolując z nich paciorkowce zieleniejące, peptostreptokoki, gronkowce, a także bakterie z gatunków *Prevotella*, *Bacteroides* oraz *Actionomyces*.

Diagnostyka infekcji zębopochodnych

Dokładne badanie zewnątrzustne powinno zostać przeprowadzone wraz z palpacją zewnętrznych powłok w okolicy mięśnia mostkowo-obojczykowo-sutkowego i dolnych krawędzi żuchwy, w celu identyfikacji obrzmień lub powiększenia węzłów chłonnych. W badaniu wewnątrzustnym należy skupić się na poszukiwaniu potencjalnych źródeł infekcji – głębokiej próchnicy zębów, z martwicą miazgi, przebarwionych, ruchomych, wrażliwych na opukiwanie, aktywnych przetok, wygórowania błony śluzowej (3, 17). Konieczna jest ocena czynności dróg oddechowych lub występowania szczękościsku (31). Wskazane jest także monitorowanie markerów zapalnych, takich jak białko C-reaktywne (8). Diagnostyka radiologiczna jest zalecana w celu potwierdzenia rozpoznania i lokalizacji ogniska. Najczęściej wykonuje się pantomogram, rzadziej zdjęcia zębowe lub zgryzowe (4). Tomografię komputerową i rezonans magnetyczny cechuje największa czułość w obrazowaniu głębokich infekcji, szczególnie w przypadku zbiorników ropnych, oraz precyzyjność w określaniu lokalizacji i rozległości infekcji. Tomografia z kontrastem jest wykorzystywana w ocenie drożności dróg oddechowych lub zasięgu głębokich zbiorników treści ropnej w tkankach miękkich (8, 32, 33). Nieinwazyjne badanie USG może mieć zastosowanie w ocenie powierzchownych infekcji, szczególnie w celu wykluczenia gromadzenia wysięku (3, 32).

Leczenie

Podstawowe zasady leczenia infekcji zębopochodnych zostały opisane już dawno temu, na długo przed odkryciem antybiotyków. Obejmowały one: drenaż wydzieliny ropnej, usunięcie przyczyny zapalenia – co sprowadza się do ekstrakcji zęba przyczynowego lub obecnie także leczenia endodontycznego (6). Po ich odkryciu do tego schematu dołączyło leczenie farmakologiczne – stosowanie antybiotyków, dożylne podawanie płynów w celu nawodnienia pacjenta oraz odpowiednia terapia przeciwbólowa (6, 9). Znaczącą rolę w leczeniu infekcji zębopochodnych ma lekarz pierwszego kontaktu, do którego zgłasza się pacjent. Prawidłowy schemat postępowania polega na samodzielnym przeprowadzeniu leczenia endodontycznego czy zabiegu chirurgicznego (np. odbarczeniu ropnia podśluzówkowego, ekstrakcji zęba) lub skierowaniu do specjalisty, gdy wymaga tego sytuacja. Antybiotyki są ważną składową terapii, ale ich wyłączne stosowanie jest nieprawidłowe i może doprowadzić do pogorszenia się kondycji chorego lub nawracania infekcji w cięższej postaci (9, 18). Antybiotykoterapia jest zazwyczaj podejmowana na drodze empirycznej. Stosowane środki powinny mieć szerokie spektrum działania, a do typowo stosowanych należą: cefalosporyny, penicyliny, klindamycyna czy chemioterapeutyk metronidazol. W przypadku, gdy stan

Diagnostics

Thorough extraoral examination is required, including palpation in the area of the sternocleidomastoid muscle and the lower edges of the mandible to identify any swollen structures or enlarged lymph nodes. The intraoral exam should be aimed at detecting any potential sources of infection, such as deep carious lesions, necrotic pulp, discoloured teeth, loose teeth, teeth tender to percussion, active fissures, or elevated mucosa (3, 17). It is necessary to evaluate the respiratory function and look for trismus (31). There are also indications for monitoring inflammatory markers such as CRP (8). Radiological imaging is necessary to confirm the diagnosis and the location of the inflammation focus. Most commonly, a panoramic radiograph is taken, whereas dental or bitewing radiographs are less frequently used (4). CT and MRI are the most sensitive modalities for imaging deep infections, particularly where there are reservoirs of purulent content, and they are most accurate in determining the location and the full extent of the infection. CT with a contrastive agent is used to evaluate the patency of the airways and the extent of deep-seated reservoirs of puss within the soft tissues (8, 32, 33). Noninvasive US examination may be applied to assess superficial infections, especially to rule out that exudate is accumulating (3, 32).

Treatment

The primary principles of treating odontogenic infections have long been known, as they had been established well before antibiotics were discovered. These originally included draining the purulent exudate, removing the source of the inflammation (which boils down to the removal of the affected tooth, or currently also endodontic treatment) (6). With the rise of antibiotics, this scheme of action has been extended by the pharmacological treatment, i.e. antibiotic therapy, intravenous fluid therapy for better hydration, and adequate anaelgesic therapy (6, 9). The doctor who sees the affected patient first plays the crucial role in the treatment of odontogenic infections. The correct course of treatment consists in administering endodontic treatment or a surgical procedure (such as decompression of a submucosal abscess, or tooth extraction), or referring the patient to a specialist if necessary. Antibiotic therapy is crucial, yet treatment limited to its application is an incorrect way of proceeding, and may result in a decline in the patient's condition or a relapse of the infection in an aggravated form at a later time (9, 18). Antibiotic therapy tends to be applied based on empirical grounds. The drugs should feature a broad spectrum of action, with commonly used ones including cephalosporins, penicillins, clindamycin, or metronidazole. If the patient's condition fails to improve upon receiving the therapy, they should be tested for bacterial susceptibility, with an antibiogram obtained to

chorego nie ulega poprawie po rozpoczęciu kuracji, pacjent powinien zostać poddany badaniom na wrażliwość drobnoustrojów i ustaleniu antybiogramu w celu skorygowania terapii (3, 29, 34). Ich znaczenie rośnie wobec zwiększającej się liczby doniesień na temat oporności gatunków bakterii wywołujących infekcje zębopochodne na antybiotyki, głównie z grupy penicylin (występowanie mikroorganizmów penicylino-opornych w materiale wyizolowanym z ognisk zębopochodnych waha się od 5-20%) czy makrolidów. Wykonano badanie, w którym wykryto wrażliwość na penicyliny 87% bakterii z grupy *S. viridans*, a tylko 27% gronkowców (22). W takich przypadkach zalecane są klindamycyna, wankomycyna czy gentamycyna (14, 22). Celem badania klinicznego jest podjęcie decyzji, czy koniecznym będzie przyjęcie pacjenta do oddziału szpitalnego, czy możliwe jest leczenie ambulatoryjne. Szczękościsk ogranicza możliwość przeprowadzenia leczenia chirurgicznego, wiążącego się często z koniecznością ekstrakcji zęba przyczynowego w trybie ambulatoryjnym. Pacjent może wymagać jednak intensywnej opieki i intubacji pozabiegowej. Czas trwania leczenia szpitalnego pacjentów jest różny, może wynosić od kilku dni do kilkunastu dni (14, 18, 27). Kara i wsp. (35) w swojej pracy wykazali, iż długość pobytu na oddziale była istotnie statystycznie krótsza w przypadku infekcji górnej części twarzy w porównaniu z dolną. Szybka ekstrakcja zęba przyczynowego wpływała na skrócenie czasu hospitalizacji.

Implikacje kliniczne

Problem infekcji zębopochodnych był przedmiotem zainteresowania wielu naukowców. Wciąż nie został ostatecznie wyjaśniony i pozostaje kwestią kontrowersyjną, czego dowodem są zmieniające się teorie na ten temat. Jama ustna może pełnić rolę źródła mikroorganizmów, rozprzestrzeniających się w miejsca odległe. Jest to szczególnie niebezpieczne w przypadku pacjentów z pierwotnymi lub wtórnymi niedoborami odporności (36). W wyniku procedur stomatologicznych, ale także podczas codziennych czynności, takich jak żucie pokarmów lub zabiegi higieniczne, przy współistniejących chorobach przyzębia lub użytkowaniu aparatów ortodontycznych może dojść do uwolnienia bakterii do krwiobiegu. Czas trwania bakteriemii wynosi około 30 minut, ze szczytem w ciągu kilku pierwszych minut. Następnie stopniowo ulega obniżeniu, ze względu na działający system obronny organizmu (37). Wyróżniono trzy mechanizmy łączące wpływ infekcji zębopochodnych na choroby narządów odległych. Pierwszym jest przerzutowa infekcja, która powstaje wskutek bakteriemii wtedy, gdy rozprzestrzeniające się bakterie nie zostaną zahamowane przez układ fagocytarny oraz znajdą warunki sprzyjające rozwojowi, gdzie będą mogły się ulokować i rozmnażać. Kolejny to przerzutowe uszkodzenie, które polega na produkcji przez bakterie egzotoksyn i białek, do których należą enzymy cytolityczne; wydzielane są na zewnątrz organizmu bakterii, powodując uszkodzenie komórek gospodarza. Wytwarzane są również endotoksyny bakteryjne (np. lipo-

determine effective treatment (3, 29, 34). Such tests have become increasingly important, as we are faced with a growing number of reports concerning the resistance of bacterial species causing odontogenic infections to antibiotics, mainly ones from the penicillin group (the incidence of penicillin-resistant microorganisms in the samples isolated from odontogenic foci ranges from 5 to 20%) or macrolides. There has been a study finding a susceptibility to penicillin in 87% of the bacteria from *S. viridians* genus, yet in as little as 27% of staphylococcus bacteria (22). In such cases, clindamycin, vancomycin or gentamicin are indicated (14, 22). The aim of the clinical examination is to facilitate a decision whether it is necessary to hospitalize the patient or ambulatory treatment is still feasible. Trismus limits the possibility to perform surgical treatment, oftentimes necessary to extract the affected tooth, in an ambulatory setting. The patient may require intensive care and postsurgical intubation. The duration of hospital-based treatment varies, ranging from several to over ten days (14, 18, 27). In their study, Kara et al. (35) demonstrated the duration of hospital stay to have been significantly statistically shorter for the infections of the upper portion of the face as compared to those with lower-face involvement. Prompt extraction of the affected tooth meant shorter hospitalization time.

Clinical implications

Odontogenic infections have drawn the attention of a plethora of researchers. It is a problem that still fails to have been sufficiently explained, thus remaining a controversial issue, with theories related to the topic shifting and changing. The oral cavity may be a source of microorganisms able to spread to remote locations within the body. This puts patients affected with primary or secondary immune deficiency (36) at a particular risk. Dental procedures as well as daily activities such as chewing food or hygienic practices, when there is a coexisting periodontal disease or an orthodontic brace is worn, may pave the way for the bacteria to enter the bloodstream. Bacteraemia lasts approximately 30 minutes, with its peak taking place within the several initial minutes. Then, the level of bacteria in the blood gradually decreases due to the work of the immune system (37). Three mechanism have been specified that link the odontogenic infections to remote organs within the body. The first is a metastatic infection that occurs due to bacteraemia when the spreading bacteria are not inhibited by the mononuclear phagocyte system, and find environment promoting their growth. Another is a metastatic damage where bacteria produce exotoxins and proteins, including cytolytic enzymes, which secreted out of the bacterial organisms damage the host's cells. Also, bacterial endotoxins are produced (e.g. lipopolysaccharide – LPS) that are released from cellular

polisacharyd – LPS), które uwalniane są z błon komórkowych dopiero po śmierci bakterii, wywołując szereg reakcji patologicznych w organizmie. Ostatnim jest przerzutowe zapalenie, w którym antygeny bakteryjne, po przedostaniu się do krwiobiegu, reagują z przeciwciałami krążącymi, formując kompleksy immunologiczne, wywołujące ostre i przewlekłe stany zapalne w miejscach, w których są gromadzone (13, 36). W wyniku rozprzestrzenienia się bakterii dochodzić może do powikłań ogólnoustrojowych, takich jak wstrząs septyczny czy niewydolność wielonarządowa. Ich częstość może przekraczać 20% przypadków, wśród których śmiertelność zdarza się nawet w 40-50% (10, 22, 23). Sepsę rozpoznaje się na podstawie obecności co najmniej dwóch z następujących objawów: tachykardia > 90 uderzeń/minutę, temperatura ciała poniżej 36°C lub powyżej 38,5°C, częstość oddechów > 20/minutę, podwyższony poziom leukocytów lub powyżej 10% ich niedojrzałych postaci. W przypadku nieprawidłowego leczenia pojawiają się objawy niewydolności kolejnych narządów i układów, prowadząc do nieodwracalnych często następstw. Najcięższym powikłaniem jest śmierć pacjenta (23, 28).

Choroby układu sercowo-naczyniowego

Choroba niedokrwienna serca jest spowodowana zwężeniem tętnic wieńcowych, zazwyczaj na skutek miażdżycy. Jej rozwój wiąże się z istnieniem pewnych czynników ryzyka, do których zalicza się również infekcje bakteryjne, mające swoje źródło w jamie ustnej. Uważa się, że zapalenie przyzębia może predysponować do rozwoju miażdżycy naczyń wieńcowych, zawału mięśnia sercowego lub udaru mózgu (11, 37). Znany jest także związek między bakteriami jamy ustnej a rozwojem infekcyjnego zapalenia wsierdzia (IZW) (12, 37). Zostało przeprowadzonych kilka badań, podejmujących próbę wyjaśnienia zależności między chorobami jamy ustnej a sercowo-naczyniowymi (11). Sugerowane są różne mechanizmy mogące łączyć te jednostki chorobowe. Zgodnie z hipotezą Wicka (38), białka szoku cieplnego (ang. *heat-shock proteins*) pochodzenia bakteryjnego (GroEL) oraz ludzkiego (hHSP60) mogą upodabniać się, co może wywoływać reakcję krzyżową odpowiedzi immunologicznej skierowanej przeciwko bakteriom hHSP60 eksponowanych na uszkodzonych komórkach śródbłonka. Potwierdzili to również Ford i wsp. (39), którzy odkryli obecność nadwrażliwych limfocytów T we krwi obwodowej pacjentów z miażdżycą naczyń. Produkowane przeciwciała przeciw GroEL reagowały krzyżowo z hHSP60. Przeprowadzono także badania, które udowodniły, że leczenie choroby przyzębia znacząco wpływa na redukcję poziomu markerów chorób sercowo-naczyniowych (m.in. interleukiny 6 i białka CRP) oraz wpływa na funkcję śródbłonka (40). Według aktualnych zaleceń Europejskiego Towarzystwa Kardiologicznego (European Society of Cardiology – ESC), profilaktykę antybiotykową należy wdrożyć u pacjentów z grupy najwyższego ryzyka IZW – ze sztuczną zastawką lub ze sztucznym materiałem stosowanym do operacji naprawczej zastawki; po przebytym wcześniej IZW;

membranes upon a bacterium's death, causing a sequence of pathological reactions in the body. The last one is a metastatic inflammation where bacterial antigens, upon penetrating the bloodstream, react with circulating antibodies, forming immune complexes causing acute and chronic inflammatory states in the locations where they are accumulated (13, 36). The spreading bacteria may cause systemic complications such as septic shock or multiple organ dysfunction. Their prevalence may amount to over 20% of cases, out of which 40-50% are mortal (10, 22, 23). Sepsis is diagnosed based on the presence of minimum two of the following symptoms: tachycardia > 90 heart beats per minute, body temperature below 36°C or above 38.5°C, respiratory rate > 20 per minute, elevated WBC count, or over 10% of immature forms. When treatment is inadequate, symptoms of dysfunction of subsequent body organs and systems follow, leading to consequences that are oftentimes irrevocable. In the gravest scenario the patient dies (23, 28).

Cardio-vascular diseases

Coronary artery disease (CAD)/ischaemic heart disease (IHD) results from narrowed coronary arteries, typically due to atherosclerosis. Its development is associated with certain risk factors that also include bacterial infections originating in the oral cavity. Periodontitis is believed to predispose for the development of atherosclerosis of coronary blood vessels, myocardial infarction, or brain stroke (11, 37). The relation between the bacteria of the oral cavity and the development of infectious endocarditis has also been known (12, 37). Several studies have been conducted aimed at explaining the relationship between odontogenic diseases and cardio-vascular conditions (11). Various mechanisms have been suggested as possible links between these disease entities. According to a hypothesis by Wick (38), heat-shock proteins of bacterial (GRoEL) and human (hHSP60) origin may mimic each other, thus causing a cross immune response against hHSP60 bacteria exposed on damaged endothelial cells. This finding has also been confirmed by Ford et al. (39) who established the presence of over-sensitive T lymphocytes in the peripheral blood of patients suffering from atherosclerosis. The antibodies produced against GroEL cross-reacted with hHSP60. There have also been studies evidencing that treated periodontitis significantly reduces the level of cardio-vascular markers, such as interleukins 6 and CRP, and affects endothelial function (40). The European Society of Cardiology (ESC) recommends preventive antibiotic treatment to be introduced in patients from the group at highest risk for infectious endocarditis, i.e. those with an artificial heart valve or artificial material used in a repair surgery of a heart valve, those with a history of infectious endocarditis, with a congenital heart defect, particularly tetralogy of Fallot (ToF), as well as in patients with palliative shunts, conduits, and

z wrodzoną wadą serca, a szczególnie złożoną siniczą wadą serca oraz z paliatywnymi połączeniami, konduitami oraz innego rodzaju protezami pozostającymi w wyniku operacji, w przypadku poddawania ich zabiegom o najwyższym ryzyku wystąpienia IZW (zabiegi stomatologiczne dotyczące dziąsła oraz okolicy przywierzchołkowej zębów lub obejmujące perforację błony śluzowej jamy ustnej, w tym usuwanie kamienia nazębnego, ekstrakcje zębów oraz leczenie endodontyczne) (41). Profilaktyka obejmuje podanie amoksycykliny lub ampicykliny *p.o.* lub *i.v.* w dawce 2 g dla dorosłych lub 50 mg/kg masy ciała dla dzieci lub w przypadku alergii na penicyliny – podanie klindamycyny *p.o.* lub *i.v.* w dawce 600 mg dla dorosłych lub 20 mg/kg masy ciała dla dzieci. Antybiotyk podaje się na 30-60 minut przed zabiegiem, w zależności od formy podania (41).

Cukrzyca

Cukrzyca jest chorobą metaboliczną charakteryzującą się hiperglikemią w związku z faktycznym (typ 1) bądź względnym niedoborem insuliny (niewrażliwość na insulinę – typ 2). Ciężka choroba przyzębia często współistnieje z cukrzycą. W świetle obecnych badań jest to relacja dwustronna, w której dwie choroby wzajemnie na siebie wpływają. Niekontrolowana choroba przyzębia przyczynia się do wzrostu ciężkości cukrzycy i utrudnia jej kontrolę metaboliczną. Niekontrolowana cukrzyca z kolei pogłębia chorobę przyzębia. Zostało udowodnione, że cukrzycy częściej zapadają na zapalenie przyzębia, a jego ciężkość zależy od zaawansowania choroby. Ze względu na obniżenie odporności, są bardziej podatni na szerzenie się procesów zapalnych, w tym zębopochodnych, a co za tym idzie rozprzestrzenianie się bakterii w miejsca odległe po przedostaniu się do krwiobiegu (27, 36). W przeprowadzonych badaniach, zarówno w warunkach sztucznych, jak i żywego organizmu, wykazano, iż monocyty diabetyków cechują się nadreaktywnością, która powoduje wzmożoną produkcję mediatorów prozapalnych (m.in. interleukina 1β, prostaglandyna E_2, czynnik martwicy nowotworów TNF-α). Osoby chorujące na cukrzycę i zapalenia przyzębia miały znacząco wyższy poziom mediatorów zapalenia w porównaniu z pacjentami bez współistniejących chorób ogólnoustrojowych (42). Infekcje jamy ustnej mogą stanowić bodziec wywołujący zaostrzenie choroby układowej. Cukrzyca i choroba przyzębia powodują zmiany w fizjologii, które wzmacniają się przy współistnieniu tych jednostek. Konsekwencją cukrzycy jest nadmierna akumulacja końcowych produktów procesu glikacji, co w obecności ogniska infekcji powoduje nadmierną odpowiedź gospodarza. Zwiększona insulinooporność, mniejszy wychwyt glukozy przez mięśnie szkieletowe stanowią element adaptacji do warunków katabolicznych towarzyszących zapaleniu. Mediatory zapalne zmniejszają wrażliwość na insulinę, co jest cechą łączącą zapalenie z cukrzycą. Zarówno cukrzyca, jak i infekcje powodują deregulację metaboliczną organizmu, co pozwala przypuszczać, że jedno może przyczyniać się do pogorszenia się drugiego,

other kinds of prostheses that remain as a result of a heart surgery, when they undergo procedures at highest risk for infectious endocarditis (dental procedures involving the gums, and the periapical teeth area, or involving the perforation of the oral mucosa, including plaque removal, teeth extraction and endodontic treatment) (41). Preventive treatment consists in the administration of amoxicillin or ampicillin orally or intravenously in the dosage of 2 g for adult patients, and 50 mg/kg of body weight for paediatric patients. Where there is an allergy to penicillins, clindamycin is indicated, administered orally or intravenously in the dosage of 600 mg for adult patients or 20 mg/kg of body weight for paediatric patients. The antibiotic is administered 30-60 minutes prior to the procedure, depending on the route of administration (41).

Diabetes

Diabetes is a metabolic disease characterized by hyperglycaemia related to a factual (type 1) or relative lack of insulin (insulin resistance – type 2). Severe periodontitis and diabetes are frequent comorbidities. In the light of current research, this seems a bilateral relationship, with both disease entities mutually affecting each other. Uncontrolled periodontitis contributes to the aggravation of diabetes, and impedes its metabolic control. Uncontrolled diabetes, in turn, exacerbates periodontitis. Diabetic patients have been proved to develop periodontitis more often, with its severity depending on the advancement of their primary condition. Owing to their compromised immunity, they are more prone to inflammatory processes of various kinds, including odontogenic ones, and thus to the diffusion of bacteria to remote sites in the body upon bacterial penetration of the bloodstream (27, 36). Studies conducted both in vitro and on a living organism have proved monocytes in diabetic patients to reveal an over-reactivity causing increased production of proinflammatory mediators (such as interleukin 1ß, prostaglandin E_2, or TNF-α). Patients suffering from diabetes and periodontitis displayed a significantly higher level of inflammatory mediators as compared to patients without systemic comorbidities (42). Infections of the oral cavity may trigger an aggravation of a systemic disease. Diabetes and periodontitis cause physiological changes that are enhanced when these two entities overlap. Diabetes results in an excessive accumulation of glycation end products, which in the occurrence of a focus of infection causes an excessive response in the host. The increased resistance to insulin, reduced uptake of glucoses by the skeletal muscles, constitutes an element of the adaptation to the catabolic conditions accompanying the inflammation. Inflammatory mediators reduce the sensitivity to insulin, which is a feature linking inflammation to diabetes. Both, diabetes and infections alike, result in a metabolic disruption in the body, hence allowing the suspicion that each may adversely impact the other (42).

i odwrotnie (42). Zheng i wsp. (43) przeprowadzili badanie polegające na ocenie wpływu cukrzycy na przebieg ciężkich infekcji obszaru głowy i szyi. Porównywano etiologię, parametry kliniczne (czas trwania choroby, zajęte przestrzenie) oraz wyniki badań laboratoryjnych. Diabetycy wykazywali się cięższym przebiegiem choroby, większą ilością objętych przestrzeni anatomicznych oraz częściej występującymi powikłaniami (ze śmiercią włącznie). Wpływ miał stopień kontroli cukrzycy (poziom glukozy we krwi w dniu przyjęcia do leczenia). Amerykańskie Towarzystwo Stomatologii Dziecięcej (Americ Academy of Pediatric Dentistry – AAPD) zalicza cukrzycę do grupy schorzeń ogólnych związanych z przedłużonym gojeniem ran oraz częstym występowaniem infekcji. W związku z tym zaleca się wdrożenie osłony antybiotykowej przed zabiegami stomatologicznymi wywołującymi przejściową bakteriemię u pacjentów z cukrzycą typu I oraz cukrzycą niekontrolowaną (34, 44).

Choroby układu oddechowego

Bakterie bytujące w jamie ustnej mogą wpływać na wystąpienie lub zaostrzenie chorób układu oddechowego, takich jak bakteryjne zapalenie płuc lub przewlekła obturacyjna choroba płuc. Do przyczynowych drobnoustrojów należą: *Staphylococcus aureus*, *Streptococci viridans*, *Streptococcus intermedius*, *Actinomyces odontolyticus*, *Haemofilus influenzae*, *Mycoplasama pneumoniae* czy *Selenomonas* spp. (36, 37). Bakterie mogą przedostawać się do dolnych dróg oddechowych na skutek aspiracji śliny, inhalacji, poprzez ciągłość tkankową lub drogą naczyń krwionośnych. Aspiracyjne zapalenie płuc prowadzić może do uformowania się ropnia lub ropniaka, które grożą powikłaniami, ze śmiercią włącznie. Czynnikami predysponującymi są: przewlekłe choroby płuc, cukrzyca, wiek > 70 lat, niewydolność serca, palenie tytoniu, alkoholizm, immunosupresja, przewlekła antybiotykoterapia, upośledzona fagocytoza, sztuczna wentylacja bądź intubacja (36, 45). Choroby układu oddechowego nie są wskazaniem do profilaktyki antybiotykowej przed zabiegami stomatologicznymi.

Reumatoidalne zapalenie stawów

Reumatoidalne zapalenie stawów (RZS) to przewlekła choroba reumatyczna o charakterze zapalnym i podłożu autoimmunologicznym. Zarówno RZS, jak i zapalenie przyzębia przebiegają ze wzrostem poziomu cytokin prozapalnych, metaloproteinaz, prostaglandyny PG2 i komórek zapalnych. Antygeny bakteryjne wywołują odczyn zapalny stawów, ułatwiając kolonizację bakterii. Jednakże w świetle ostatnich badań procedury stomatologiczne nie zostały ocenione jako potencjalne czynniki ryzyka infekcji stawów (46, 47). W badaniu Schramy i wsp. (46) pacjenci z RZS okazali się być nawet mniej podatni na infekcje protez stawowych wywołane drobnoustrojami jamy ustnej, niż grupa kontrolna. Profilaktyka antybiotykowa nie powinna być rutynowo stosowana przed zabiegami stomatologicznymi, lecz indywidualnie rozpatrywana (46).

Zheng et al. (43) in their study assessed the impact of diabetes on the course of severe cranio-facial and cervical infections. The compared factors included the aetiology, clinical parameters (duration, the involved spaces), and laboratory findings. Diabetics revealed a more severe course of the disease, a larger number of involved anatomical spaces, and a higher prevalence of complications, including a higher mortality rate, with the level of diabetes control (the glucose level on the admission day) being an important factor. The American Academy of Pediatric Dentistry (AAPD) includes diabetes in the group of systemic diseases associated with delayed wound healing and high incidence of infections. Hence, introduction of preventive antibiotic therapy in patients with type 1 diabetes and uncontrolled diabetes prior to performing dental procedures causing transient bacteraemia is indicated (34, 44).

Respiratory tract diseases

Bacteria inhabiting the oral cavity may have influence on the occurrence or aggravation of the diseases of the respiratory tract, such as bacterial pneumonia or chronic obstructive pulmonary disease. The underlying microorganisms include *Staphylococcus aureus*, *Streptococci viridans*, *Streptococcus intermedius*, *Actinomyces odontolyticus*, *Haemofilus influenzae*, *Mycoplasama pneumoniae* or *Selenomonas* spp. (36, 37). The bacteria may penetrate the lower respiratory tract as a result of aspiration of saliva, inhalation, by continuity of tissues, or via the vascular route. Aspiration pneumonitis may lead to the formation of an abscess or an empyema threatening with complications, possibly even including death. The predisposing factors include chronic pulmonary diseases, diabetes, age > 70 years, heart failure, smoking, alcohol dependency, immunosuppression, prolonged antibiotic therapy, impaired fagocytosis, artificial ventilation, or intubation (36, 45). Diseases of the respiratory system do not constitute an indication for antibiotic prophylaxis prior to dental procedures.

Rheumatoid arthritis

Rheumatoid arthritis (RA) is a chronic inflammatory rheumatoid disease of an autoimmune background. Both RA and periodontitis feature an increased level of pro-inflammatory cytokines, metalloproteinases, prostaglandin PG2, and inflammatory cells. Bacterial antigens cause an inflammatory response in the joints, facilitating colonization with bacteria. Nonetheless, dental procedures have not been assessed to constitute potential risk factors for the development of joint infections in the light of recently conducted studies (46, 47). In their study, Schram et al. (46) have even found RA patients to be less susceptible to the infections of joint replacements caused by oral bacteria than the control group. Antibiotic prophylaxis is not recommended for routine use prior to dental procedures

Wtórne niedobory odporności

Wtórne niedobory odporności to objawy upośledzenia humoralnej lub komórkowej odpowiedzi immunologicznej, które wystąpiły u zdrowego pacjenta po przebytej chorobie lub w wyniku działania czynników jatrogennych. Wywodzą się z upośledzenia reakcji immunologicznych organizmu przez infekcje, zaburzenia metaboliczne, zmiany złośliwe lub toksyny. Wtórne niedobory oporności występują częściej niż pierwotne i dotyczą wszystkich grup wiekowych. Do ich powszechnych przyczyn należą: niedożywienie, HIV/AIDS, nowotwory złośliwe, leczenie immunosupresyjne (48, 49). W ostatnich latach obserwuje się wzrost liczby pacjentów z chorobami nowotworowymi oraz po transplantacji narządów, którzy powinni pozostawać pod regularną kontrolą stomatologiczną. Powikłania ogólnoustrojowe po przeszczepieniu narządów mogą manifestować się w jamie ustnej, predysponując do rozwoju zmian chorobowych. W wyniku przyjmowania leków immunosupresyjnych u biorców narządów dochodzi do wystąpienia wtórnych niedoborów odporności. Wiąże się to ze zwiększeniem skłonności do infekcji, w tym zębopochodnych (50, 51). U chorych infekcje bakteryjne, wirusowe czy grzybicze mogą przebiegać w nietypowy sposób, dynamicznie rozprzestrzeniać się do innych narządów czy częściej być oporne na leczenie w porównaniu do populacji osób zdrowych (52). Z kolei zmiany chorobowe w jamie ustnej mogą prowadzić do pogorszenia się stanu ogólnego pacjenta (51). Przed wykonaniem u pacjentów po transplantacjach zabiegów, podczas których występuje ryzyko przejściowej bakteriemii, należy wdrożyć profilaktykę antybiotykową (44). Zasadą powinna być współpraca lekarza dentysty z lekarzem prowadzącym pacjenta, który znając jego stan ogólny, może odpowiednio przygotować go do leczenia stomatologicznego. Podobna współpraca powinna zostać nawiązana w przypadku pacjentów przed leczeniem onkologicznym, w trakcie i po jego zakończeniu. Rolą lekarza dentysty przed rozpoczęciem chemio- i/lub radioterapii jest według AAPD przede wszystkim wyleczenie wszystkich chorób jamy ustnej, które mogą stanowić potencjalne źródło infekcji i opóźnić leczenie właściwej choroby lub ulec zaostrzeniu w trakcie terapii (53). Pacjent przed leczeniem onkologicznym powinien mieć usunięte wszystkie potencjalne stany zagrożone powikłaniami ogólnymi (54). Leczenie endodontyczne, chirurgiczne i periodontologiczne powinno zakończyć się w czasie umożliwiającym wygojenie tkanek przed rozpoczęciem chemio- i/lub radioterapii (55). W trakcie trwania leczenia onkologicznego opieka lekarza dentysty powinna skupić się na leczeniu i łagodzeniu skutków jego powikłań w jamie ustnej. Jeżeli jest to konieczne, leczenie stomatologiczne można przeprowadzić po uwzględnieniu aktualnych wyników badań pacjenta, najlepiej pomiędzy cyklami chemioterapii (55). Liczba aktualnych publikacji opisujących związek pomiędzy infekcjami zębopochodnymi a powikłaniami podczas chemioterapii jest wciąż niewystarczająca. Hong i wsp. (56) podają, że in-

Secondary immunodeficiency

Secondary immunodeficiency manifests as a compromised humoral or cellular immune response occurring in a healthy patient, following a disease or due to iatrogenic factors. They are related to the impairment of the body's immune response by infections, metabolic disorders, malignancies, or toxins. Secondary immunodeficiency is more frequent than primary one, and it can affect all age groups. Their common causes include malnutrition, HIV/AIDS, malignant tumours, immunosuppressive treatment (48, 49). Over the recent years, an increase in the number of patients suffering from neoplastic disease and organ transplant patients has been noted, requiring regular dental check-ups and screening. Systemic complications following organ transplants may manifest in the oral cavity, predisposing for further development of the infection. Owing to the administration of immunosuppressive drugs, organ recipients may experience secondary immunodeficiency (50, 51). Bacterial, viral and fungal infections may have untypical presentations in such patients, dynamically spread to other organs, and be more resistant to treatment than in patients from the healthy population (52). Pathological processes in the oral cavity may, in turn, lead to an aggravation of the patient's overall condition (51). Prior to conducting a dental procedure threatening with a transient bacteraemia, prophylactic antibiotic therapy should be administered to such patients (44). A collaboration between the dentist and the patient's attending physician, able to prepare the patient adequately for the dental treatment (being equipped with relevant knowledge about the patient's condition), should be a standard. A similar collaboration is necessary in the case of patients before, during, and after cancer treatment. The dentist's role, according to AAPD, consists primarily in successfully treating all diseases of the oral cavity, as they may pose a potential infection risk, delay the treatment of the patient's primary disease, or aggravate in the course of receiving therapy (53). Prior to receiving cancer treatment, the patient needs to be treated for all potential conditions threatening with systemic complications (54). Endodontic, surgical and periodontal treatment should be completed in a timeframe allowing the tissues to heal properly before the introduction of chemo- or radiotherapy (55). While cancer treatment is in progress, dental care should be focused on treating and alleviating the effects of its complications in the oral cavity. When necessary, dental treatment may be carried out, taking into consideration the patient's current results, optimally in between chemotherapy cycles (55). The number of current publications describing the relationship between odontogenic infections and the complications in the course of chemotherapy remains scarce. Hong et al. (56) have stated infections of this type to occur in ap-

in this group of patients, but ought to be individually considered (46).

fekcje tego typu pojawiają się u około 6% pacjentów leczonych onkologicznie, ale mogą stanowić duże zagrożenie dla stanu ogólnego pacjenta. Akashi i wsp. (57) zaobserwowali rozwinięcie się ciężkiej infekcji zębopochodnej u 5,4% pacjentów biorących udział w badaniu. AAPD opracowała wytyczne dotyczące stosowania profilaktyki antybiotykowej dla pacjentów, którzy w trakcie terapii przeciwnowotworowej mają zostać poddani zabiegom stomatologicznym, wiążącym się przerwaniem ciągłości tkanek i ryzykiem wystąpienia przejściowej bakteriemii. Podanie antybiotyku nie jest konieczne, jeżeli liczba całkowita neutrofili > 2000/mm^3; gdy wynosi pomiędzy 1000-2000 mm^3 – decyzja o podaniu antybiotyku zależy od stanu ogólnego pacjenta i rodzaju planowanego zabiegu; przy liczbie neutrofili < 1000/mm^3 leczenie stomatologiczne może być przeprowadzone jedynie w warunkach szpitalnych. Lekarz prowadzący pacjenta może zlecić indywidualnie osłonę antybiotykową jednorazową lub dłuższy schemat przyjmowania leku (53).

Podsumowanie

W swojej codziennej praktyce lekarze dentyści oraz chirurdzy stomatologiczni często spotykają się z przypadkami infekcji zębopochodnych, które nierzadko sprawiają trudności diagnostyczne. Rozpoznanie zawsze powinno być oparte na wnikliwym badaniu klinicznym i radiologicznym. Wang i wsp. (2) przeprowadzili analizę 196 przypadków leczonych na Uniwersytecie Medycznym Kaohsiung z powodu głębokich infekcji szyi; drugą co do częstości występowania przyczyną była zębopochodna. Zhang i wsp. (23) z kolei w swojej pracy wskazali aż na 56,1% przypadków infekcji zębopochodnych.

Większość infekcji zębopochodnych wywodzi się z żuchwy niż ze szczęki. Wiąże się to z większą akumulacją resztek pokarmowych, predyspozycją do rozwoju próchnicy zębów i chorób miazgi, a w konsekwencji zębopochodnej infekcji oraz bezpośrednim sąsiedztwem innych przestrzeni anatomicznych szyi oraz klatki piersiowej (10, 19). Najczęściej dotyczą zębów bocznych, szczególnie trzecich trzonowych w żuchwie (18). Kinzer i wsp. (3) zwrócili uwagę na rolę protez w powstawaniu infekcji zębopochodnych. Protezy stomatologiczne, przebywające w środowisku jamy ustnej, skolonizowane są przez te same bakterie, które w niej występują. Jest to zarówno flora fizjologiczna, jak i patologiczna. U trzech zbadanych pacjentów po zaaspirowaniu protezy zaobserwowano rozwinięcie się ropnia przestrzeni zagardłowej lub zapalenia śródpiersia.

Podczas gdy dużo uwagi poświęca się infekcjom zębopochodnym u dorosłych, wciąż mało jest publikacji dotyczących dzieci. Michael i Hibbert (6) w swojej pracy opisali etiologię, cechy oraz sposoby leczenia zębopochodnego obrzmienia twarzy w populacji dzieci. Wyodrębnili kilka możliwości leczenia w tych przypadkach. Obejmują one natychmiastowe przyjęcie do szpitala, wszczęcie dożylnej antybiotykoterapii oraz leczenie chirurgiczne, natychmiastowe leczenie chirurgiczne bez farmakoterapii lub

prox. 6% of patients treated for cancer, yet they may pose a substantial risk for the patient's overall condition. Akashi et al. (57) observed severe odontogenic infections to have occurred in 5.4% of patients participating in their study. AAPD has developed guidelines concerning the use of prophylactic antibiotic treatment for patients who are to undergo dental procedures related to tissue damage and a risk for transient hyperaemia while receiving their cancer treatment. Administering an antibiotic is not indicated when the absolute neutrophil count > 2000/mm^3. When it falls in the range between 1000 and 2000/mm^3, the decision whether to administer an antibiotic depends on the patient's general condition and the type of the procedure planned, whereas an absolute neutrophil count < 1000/mm^3 necessitates any dental procedure to be performed in a hospital setting only. The patient's attending physician may individually order a preventive, one-time antibiotic dose, or an extended drug administration scheme (53).

Conclusions

In their daily practice, dentists and dental surgeons commonly encounter cases of odontogenic infections that tend to pose diagnostic challenges. The diagnosis should always be based on a thorough clinical and radiological examination. Wang et al. (2) analysed 196 cases treated at Kaohsiung Medical university due to deep infections of the neck, finding odontogenic infections to be the second most common ones. Zhang et al. (23), in turn, in their study indicated 56.1% of the analysed cases to be odontogenic infections.

The majority of odontogenic infections take their source in the structures of the mandible rather than the maxilla. This is associated with trapping of food remnants, disposition to caries and pulpal disease, thus odontogenic infections, and the direct proximity of other anatomical spaces of the neck and the chest (10, 19). The infections are most typically associated with side teeth, mandibular third molars in particular (18). Kinzer et al. (3) have pointed out the role of prostheses in the occurrence of odontogenic infections. Dental prostheses, placed in the oral environment, are colonized by the same bacteria, pathological and physiological flora alike. In three of the examined patients, an abscess of the retropharyngeal space or of the mediastinum was observed after they had aspirated a prosthesis.

While substantial attention has been paid to odontogenic infections in adult patients, there is a shortage of publications devoted to children. Michael and Hibbert (6) in their study described the aetiology, characteristics and methods of treatment of odontogenic face oedema in a paediatric population. They identified several treatment options for those cases, including immediate hospital admission, introduction of intravenous antibiotic therapy, and surgical treatment, immediate surgical treatment without pharmacological therapy, or an initial antibiotic therapy followed by causal treatment after acute infection

początkową antybiotykoterapię z następującym po niej leczeniem przyczynowym po ustąpieniu ostrych objawów infekcji. Kara i wsp. (35) badali wpływ szybkiej interwencji chirurgicznej (do 48 h) na całkowity czas leczenia zapalenia tkanki łącznej u dzieci. Wykazali, że szybka ekstrakcja skraca czas leczenia szpitalnego. Nie bez znaczenia jest również ząb przyczynowy i wyniki morfologii krwi. Infekcje zębopochodne u dzieci wymagają natychmiastowej interwencji, ponieważ ze względu na niedojrzałość immunologiczną oraz budowę anatomiczną kości, mogą w krótkim czasie rozprzestrzenić się i skutkować poważnymi powikłaniami miejscowymi i/lub ogólnymi. Współpraca lekarza z dzieckiem często może być utrudniona, ze względu na nieufność, trudności w sprecyzowaniu dolegliwości oraz brak współpracy podczas wykonywania badań, w tym radiologicznych. Te niedogodności prowadzą do opóźnienia diagnozy i leczenia (6).

Ważnym jest, aby lekarz dentysta potrafił rozpoznać i udzielić pomocy medycznej w przypadku infekcji zębopochodnych. Nieleczone lub błędnie zdiagnozowane prowadzą do szeregu poważnych, a nawet zagrażających życiu powikłań. Wobec tak poważnych implikacji klinicznych dużą uwagę należy poświęcić profilaktyce. W przypadku pojawienia się próchnicy zębów, chorób miazgi lub przyzębia należy bezzwłocznie podjąć leczenie, aby nie doprowadzić do postępu choroby i rozprzestrzenienia się bakterii, co może mieć wpływ na pogorszenie się stanu ogólnego pacjenta.

symptoms resolve. Kara et al. (35) examined the effect of prompt surgical intervention (within 48 hrs) on the overall time of treatment of connective tissue inflammation in children, demonstrating prompt extraction to reduce hospitalization time. The source tooth and the TBC findings are of importance here as well. Odontogenic infections in children call for immediate intervention, as due to immune immaturity and the anatomical structure of the bones, they may spread very rapidly, resulting in serious topical and systemic complications. The collaboration between the treating doctor and the young patient may be difficult, owing to the child's apprehension and anxiety, difficulty in accurately expressing how they feel, and their lack of cooperation during various tests and examinations, including the radiological one, ultimately delaying diagnosis and treatment (6).

It is important for the dentist to be able to diagnose and administer adequate medical care in the case of odontogenic infections. Untreated, or misdiagnosed, they lead to a number of serious, or even life-threatening complications. With such morbid clinical implications in mind, adequate prophylaxis is of utmost importance. Whenever caries, pulpal or periodontal disease occur, treatment should be instituted without any delay, to prevent the progress of the infection and the spread of the bacteria that potentially result in an aggravation of the patient's overall condition.

Konflikt interesów
Conflict of interest

Brak konfliktu interesów
None

Adres do korespondencji
Correspondence

*Dorota Olczak-Kowalczyk
Zakład Stomatologii Dziecięcej WUM
ul. Miodowa 18, 00-246 Warszawa
tel. +48 (22) 502-20-31
pedodoncja@wum.edu.pl

Piśmiennictwo/References

1. Barnett ML: The oral-systemic disease connection. An update for the practicing dentist. JADA 2006; 137 (suppl. 2): 55-65. **2.** Wang LF, Kuo WR, Tsai SM, Huang KJ: Characterizations of life threatening deep cervical space infections: a review of one hundred ninety six cases. Am J Otolaryngol 2003; 24(2): 111-117. **3.** Kinzer S, Pfeiffer J, Becker S, Ridder GJ: Severe deep neck space infections and mediastinitis of odontogenic origin: clinical relevance and implications for diagnosis and treatment. Acta Oto-Laryngol 2009; 129: 62-70. **4.** Mansour MH, Cox SC: Patients presenting to the general practitioner with pain of dental origin. Med J Aust 2006; 185(2): 64-67. **5.** Lewandowski B, Cubera T: Zapalenia zębopochodne twarzy i szyi w materiale Oddziału Chirurgii Szczękowo-Twarzowej Wojewódzkiego Szpitala Specjalistycznego w Rzeszowie – obserwacje 5-letnie. Dent Med Probl 2010; 47(1): 41-46. **6.** Michael JA, Hibbert SA: Presentation and management of facial swellings of odontogenic origin in children. Eur Arch Paediatr Dent 2014; 15: 259-268. **7.** Szczeklik K, Jędrychowska P, Pawłowska K, Pytko-Polończyk J: Choroba próchnicowa i potencjalne ogniska zakażenia u pacjentów z chorobą Leśniowskiego-Crohna. J Stoma 2011; 64(11): 838-850. **8.** Deangelis AF, Barrowman RA, Harrod R, Nastri AL: Review article: Maxillofacial emergencies: Oral Pain and odontogenic infections. Emerg Med Australas 2014; 26: 336-342. **9.** Uluibau IC, Jaunay T, Goss AN: Severe odontogenic infections. Aust Dent J 2005; 50 (4 suppl. 2): 74-81. **10.** Moghimi M, Baart JA, Karagozoglu KH, Forouzanfar T: Spread of odontogenic infections: A retrospective analysis and review of the literature. Quintessence Int 2013; 44(4): 351-361. **11.** Rautemaa R, Lauhio A, Cullinan MP, Seymour GJ: Oral infections and systemic disease – an emerging problem in medicine. Clin Microbiol Infect 2007; 13: 1041-1047. **12.** Olczak-Kowalczyk D, Bedra B, Dobies K et al.: Zębopochodne ogni-

ska zakażenia u dzieci w wieku przedszkolnym z wadą wrodzoną serca i ryzykiem infekcyjnego zapalenia wsierdzia. Pediat Pol 2005; 80: 355-361. **13.** Gendron R, Grenier D, Maheu-Robert L: The oral cavity as a reservoir of bacterial pathogens for local infections. Microbes Infect 2000; 2: 897-906. **14.** Jundt JS, Gutta R: Characterictics and cost impact of severe odontogenic infections. Oral Surg Oral Med Oral Pathol Oral Radiol 2012; 114(5): 558-566. **15.** Zienkiewicz J, Drogoszewska B, Ziemlewski A et al.: Ropnie tkanek jamy ustnej i twarzy. Twój Przegl Stomatol 2006; 5: 43-45. **16.** Zero DT, Zandona AF, Vail MM, Spolnik KJ: Dental caries and pulpal disease. Dent Clin North Am 2011; 55: 29-46. **17.** Barrowman RA, Rahimi M, Evans MD et al.: Cutaneous sinus tract of dental origin. Med J Aust 2007; 186(5): 264-265. **18.** Boffano P, Roccia F, Pittoni D et al.: Management of 112 hospitalized patients with spreading odontogenic infections: correlation with DMFT and oral health impact profile 14 indexes. Oral Surg Oral Med Oral Pathol Oral Radiol 2012; 113(2): 207-213. **19.** Akinbami BO, Akadiri O, Gbujie DC: Spread of odontogenic infections in Port Harcourt, Nigeria. J Oral Maxillofac Surg 2010; 68(10): 2472-2477. **20.** Marciani RD: Is there a patology associated with asymptomatic third molars? J Oral Maxillofac Surg 2012; 70 (9 suppl. 1): 15-19. **21.** Nowak E, Pojda S, Herba E, Pojda-Wilczek D: Konieczność spojrzenia na zęby martwe jako źródło zakażenia odogniskowego w schorzeniach okulistycznych. Przegl Stom 2005; 9: 69-70. **22.** Cottom H, Gallagher JR, Dhariwal DK, Abu-Serriah M: Odontogenic cervico-fascial infections: a continuing threat. J Ir Dent Assoc 2013; 59(6): 301-307. **23.** Zhang C, Tang Y, Zheng M et al.: Maxillofacial space infection experience in West China: a retrospective study of 212 cases. J Infect Dis 2010; 14: 414-417. **24.** Boscolo-Rizzo P, Da Mosto MC: Submandibular space infection: a potentially lethal infection. Int J Infect Dis 2009; 13: 327-333. **25.** Mathew GC, Ranganathan LK, Gandhi S et al.: Odontogenic maxillofacial space infections at a tertiary care center in North India: a five-year retrospective study. Int J Infect Dis 2012; 16(4): e296-302. **26.** Pepato AO, Yamaji MA, Sverzut CE, Trivellato AE: Lower third molar infection with purulent discharge through the external auditory meatus. Case report and review of literature. Int J Oral Maxillofac Surg 2012; 41(3): 380-383. **27.** Rao DD, Desai A, Kulkarni RD et al.: Comparison of maxillofacial space infection in diabetic and nondiabetic patients. Oral Surg Oral Med Oral Pathol Oral Radiol Endod 2010; 110: e7-e12. **28.** Huang TT, Liu TC, Chen PR et al.: Deep neck infection: analysis of 185 cases. Head Neck 2004; 26(10): 854-860. **29.** Lee YQ, Kanagalingam J: Bacteriology of deep neck abscesses: a retrospective review of 96 consecutive cases. Singapore Med J 2011; 52(5): 351-355. **30.** Bahl R, Sandhu S, Singh K et al.: Odontogenic infections: microbiology and management. Contemp Clin Dent 2014; 5(3): 307-311. **31.** Hasegawa J, Hidaka H, Tateda M et al.: An analysis of clinical risk factors of deep neck infection. Auris Nasus Larynx 2011; 38: 101-107. **32.** Gonzalez-Beicos A, Nunez D: Imaging of acute head and neck infections. Radiol Clin N Am 2012; 50: 73-83. **33.** DeCroos FC, Liao JC, Ramey NA, Li I: Management of odontogenic orbital cellulitis. J Med Life 2011; 4(3): 314-317. **34.** Ramu C, Padmanabhan TV: Indications of antibiotic prophylaxis in dental practice – review. Asian Pac J Trop Biomed 2012; 2(9): 749-754. **35.** Kara A, Ozsurekci Y, Tekcicek M et al.: Length of hospital stay and management of facial cellulitis of odontogenic origin in children. Pediatr Dent 2014; 36(1): 18-22. **36.** Li X, Kolltveit KM, Tronstad L, Olsen I: Systemic diseases caused by oral infection. Clin Microbiol Rev 2000; 13(4): 547-558. **37.** Parahitijawa NB, Jin LJ, Leung WK et al.: Microbiology of odontogenic bacteriemia: beyond endocarditis. Clin Microbiol Rev 2009; 22(1): 46-64. **38.** Wick G: Atherosclerosis – an autoimmune disease due to an immune reaction against heat-shock protein 60. Herz 2000; 25(2): 87-90. **39.** Ford PJ, Gemmell E, Timms P et al.: Anti P. gingivalis response correlates with atherosclerosis. J Dent Res 2007; 86(1): 35-40. **40.** Tonetti MS, D'Aiuto F, Nibali L et al.: Treatment of periodontitis and endothelial function. N Engl J Med 2007; 356(9): 911-920. **41.** Grupa Robocza Europejskiego Towarzystwa Kardiologicznego (ESC) do spraw zapobiegania, rozpoznawania i leczenia infekcyjnego zapalenia wsierdzia. Wytyczne dotyczące zapobiegania, rozpoznawania i leczenia infekcyjnego zapalenia wsierdzia (nowa wersja – 2009). Kardiol Pol 2010; 68: 1 (supl. 1): S1–S52. **42.** Southerland JH, Taylor GW, Offenbacher S: Diabetes and periodontal infection: making the connection. Clinical Diabetes 2005; 23(4): 171-178. **43.** Zheng L, Yang C, Zhang W et al.: Is there association between severe multispace infections of the oral maxillofacial region and diabetes mellitus? J Oral Maxillofac Surg 2012;

70(7): 1565-1572. **44.** American Academy on Pediatric Dentistry Clinical Affairs Committee. Guideline on antibiotic prophylaxis for dental patients at risk for infection. 2014. **45.** Shinzato T: Effects and management of odontogenic infections on pulmonary infections. Yakugaku Zasshi 2009; 129(12): 1461-1464. **46.** Schrama JC, Lutro O, Langvatn H et al.: Bacterial findings in infected hip joint replacements in patients with rheumatoid arthritis and osteoarthritis: a study of 318 revisions for infection reported to the Norwegian Arthroplasty Register. ISRN Orthopedics 2012;2012:437675. DOI: 10.5402/2012/437675. **47.** Berbari EF: Dental procedures as risk factors for prosthetic hip or knee infection: a hospital-based prospective case-control study. Clin Infect Dis 2010; 50(1): 8-16. **48.** Mikołuć B, Pietrucha B, Motkowski R et al.: Zapobieganie zakażeniom w pierwotnym i wtórnym niedoborze przeciwciał. Przegl Epidemiol 2009; 63: 55-60. **49.** Bernatowska E, Pac M, Pietrucha B et al.: Autoimmunizacja i nadwrażliwość u dzieci z niedoborami odporności. Nowa Pediatr 2003; 1: 41-44. **50.** Olczak-Kowalczyk D: Opieka stomatologiczna u pacjentów przed i po przeszczepieniu wątroby lub nerki. J Stoma 2011; 64(1-2): 67-83. **51.** Georgakopoulou EA, Achtari MD, Afentoulide N: Dental management of patients before and after renal transplantation. Stomatologija 2011; 13(4): 107-112. **52.** Palmason S, Marty FM, Treister NS: How do we manage oral infections in allogeneic stem cell transplantation and other severely immunocompromised patients? Oral Maxillofac Surg Clin North Am 2011; 23(4): 579-599. **53.** Clinical Affairs Committee of American Academy of Pediatric Dentistry. Guideline on Dental Management of Pediatric Patients Receiving Chemotherapy, Hematopoietic Cell Transplantation and/or Radiation. 2013. **54.** Singh V, Malik S: Oral care of patients undergoing chemotherapy and radiotherapy: a review of clinical approach. Internet J Radiology 2007; 6: 3-5. **55.** Łagocka R, Bendyk-Szeffer M, Buczkowska-Radlińska J: Planowanie leczenia stomatologicznego u pacjenta poddawanego standardowej chemioterapii – przegląd piśmiennictwa. J Stoma 2011; 64(10): 732-749. **56.** Hong CH, Napenas JJ, Hodgson BD et al.: A systematic review of dental disease in patients undergoing cancer therapy. Support Care Cancer 2010; 18: 1007-1021. **57.** Akashi M, Shibuya Y, Kusumoto J et al.: Myelosuppression grading of chemotherapies for hematologic malignancies to facilitate communication between medical and dental staff: lessons from two cases experienced odontogenic septicaemia. BMC Oral Health 2013; 13: 41.

nadesłano/submitted:
12.05.2016
zaakceptowano do druku/accepted:
31.05.2016

© Borgis Nowa Stomatol 2016; 21(2): 135-146 DOI: 10.5604/14266911.1208260

Renata Pazera[1], *Joanna Szczepańska[2]

Resorpcja jako powikłanie pourazowe – diagnostyka, leczenie

Resorption as a sequela of dental trauma – diagnosis and management

[1]Doctoral studies, Dentistry of Developing Dentition Department, Medical University of Łódź
Head of Department: Professor Joanna Szczepańska, MD, PhD
[2]Dentistry of Developing Dentition Department, Medical University of Łódź
Head of Department: Professor Joanna Szczepańska, MD, PhD

Słowa kluczowe

resorpcja, dekoronacja, ankyloza

Streszczenie

Mechaniczne uszkodzenie powierzchni tkanek przyzębia w trakcie m.in. intruzji lub zwichnięcia całkowitego staje się potencjalnym obszarem wystąpienia resorpcji. Celem pracy było przedstawienie na podstawie piśmiennictwa resorpcji patologicznej występującej w zębach stałych u dzieci, ze szczególnym uwzględnieniem diagnostyki, mechanizmu powstania oraz metod leczniczych. Zwrócono uwagę na jej związek przyczynowo-skutkowy po wystąpieniu urazu.
Często przyczyną zgłaszania się do gabinetu stomatologicznego w wieku rozwojowym jest uraz zębów stałych. Resorpcja jest jednym z możliwych poważnych powikłań, która może doprowadzić do utraty zęba. Na podstawie piśmiennictwa przytoczono metody zmniejszające ryzyko jej wystąpienia oraz skutki późnego wykrycia zmiany. Podkreślono istotę wizyt kontrolnych i wyszczególniono niepokojące zmiany kliniczno-radiologiczne mogące świadczyć o istnieniu resorpcji. Przedstawiono schematy leczenia endodontycznego oraz postępowanie w przypadku ankylozy.
Podsumowując, resorpcja jako powikłanie po urazie stanowi nieraz ryzyko utraty zęba pomimo prawidłowego zaopatrzenia zęba. Działanie czynnika uszkadzającego wraz z czynnikiem podtrzymującym, jakim jest m.in. infekcja, uniemożliwia samoistną regenerację tkanek przyzębia i skutkuje rozwojem resorpcji, nawet po długim czasie od wystąpienia urazu. Uświadomienie rodziców o istocie wizyt kontrolnych jest ważne dla możliwości wykrycia powikłań w odpowiednim czasie.

Keywords

resorption, coronectomy, ankylosis

Summary

The area of mechanical damage rendered to the periodontal tissues upon intrusion or tooth avulsion becomes a potential site of resorption. The purpose of this study is to present the phenomenon of pathological resorption occurring in permanent teeth in children, with a particular emphasis on the course of diagnosis, the mechanism of occurrence, and the treatment options. Special attention has been paid to the cause-and-effect relationship between resorption and dental trauma.
Patients in developing age commonly seek the dentist's help following dental trauma. Resorption is among the possible serious sequelae, potentially leading to loss of the tooth. Based on literature review, methods that reduce the risk of its occurrence, and the effects of a delayed diagnosis have been listed. The importance of follow-up appointments has been stressed, and the clinical and radiologic findings have been specified. Endodontic therapy protocols have also been presented, along with the indicated course of treatment for ankylosed teeth.

To recapitulate, resorption due to trauma frequently poses a risk of tooth loss in spite of adequate tooth treatment immediately following the trauma. The combined effect of the damaging factor and a stimulating factor such as an infection, may render the self-regeneration of the periodontal tissues impossible, and result in the development of resorption, even a long time after the trauma. The parents' awareness concerning the importance of follow-up dental appointments is vital for a timely diagnosis of potential complications.

Wprowadzenie

Resorpcja jest procesem doprowadzającym do utraty tkanki zęba lub kości wyrostka zębodołowego. W warunkach prawidłowych dotyczy korzeni zębów mlecznych. Resorpcja korzeni zębów stałych jest zjawiskiem patologicznym. Różnicowana jest ze względu na powód powstania, stopień zaawansowania, miejsce wystąpienia. Uraz zęba jest jednym z czynników wywołujących resorpcję zewnętrzną poprzez uszkodzenie ozębnej. Dalszy jej rozwój zależy od istnienia czynnika podtrzymującego, m.in. infekcji. Statystycznie najczęściej powstaje po zwichnięciu całkowitym i intruzji (1, 2).

Odpowiednie zaopatrzenie urazu nie stanowi zakończenia leczenia. Pacjent powinien zostać poinformowany o istotności wizyt kontrolnych. Wczesne wykrycie powikłań, w tym resorpcji, pozwala na zahamowanie procesu patologicznego i daje szanse na dłuższe utrzymanie zęba w jamie ustnej. Leczenie resorpcji obarczone jest dużym odsetkiem niepowodzeń, dlatego ważne jest, aby po urazie zęba postępować zgodnie z aktualnymi wytycznymi m.in. International Association of Dental Traumatology, co może zmniejszać ryzyko jej wystąpienia (2, 3).

Leczenie resorpcji wewnętrznej i zewnętrznej zapalnej polega na leczeniu endodontycznym i tymczasowym zaopatrzeniu zęba wodorotlenkiem wapnia. Chemo-mechaniczne opracowanie kanału i wprowadzenie alkalizującego opatrunku wewnątrzkanałowego poprawiają stan miejscowy. Preferowaną metodą wypełnienia kanału jest użycie płynnej gutaperki, która szczelnie wypełni zatoki resorpcyjne i nie doprowadzi do naprężeń w cienkich i osłabionych ścianach korzenia. Miejsce połączenia zatoki resorpcyjnej z ozębną zabezpiecza się m.in. materiałem MTA. Resorpcji wymiennej nie leczy się endodontycznie. Ząb dotknięty ankylozą nie wyrzyna się, a u pacjenta w wieku rozwojowym doprowadza do zahamowania wzrostu wyrostka. Skutkuje to infrapozycją zęba. Postępowanie w tej sytuacji klinicznej ma na celu zachowanie dobrej jakości kości wyrostka zębodołowego dla leczenia implantologiczno-protetycznego po zakończonym wzroście pacjenta. Leczeniem z wyboru w tej sytuacji może być dekoronacja (3, 4).

W niniejszej pracy na podstawie piśmiennictwa przedstawiono mechanizm powstawania resorpcji, sposoby jej uniknięcia, metody diagnostyczne i leczenie.

Urazy zębów występujące wśród dzieci

Urazy zębów wśród dzieci stają się coraz częstszą przyczyną zgłaszania się do gabinetów stomatologicznych.

Introduction

Resorption is a process leading to loss of the tissue of a tooth or the alveolar bone. In normal conditions it affects the roots of the primary teeth. Root resorption in permanent teeth is a pathological process. It is classified by its aetiology, advancement, and location. Dental trauma is among the initiating factors of external resorption, as it severs the periodontal ligament. Its progress depends on the presence of a stimulating factor such as an infection. Statistically, it is most common following tooth avulsion or intrusion (1, 2).

Adequate treatment of the traumatized tooth does not complete the therapy. The patient needs to be informed of the importance of the follow-up appointments. Early diagnosis of sequelae, including resorption, allows to arrest the pathological process, and facilitates longer survival of the tooth within the oral cavity. Management of resorption frequently fails, hence the significance of following strictly the current guidelines, including those by the International Association of Dental Traumatology, to reduce the risk of its occurrence (2, 3).

Management of internal resorption and external inflammatory resorption consists in endodontic therapy and temporary filling with calcium hydroxide. Chemo-mechanical preparation of the canal and introduction of an alkaline intracanal medicament improves the topical condition. The preferred method of canal obturation is the use of a liquid gutta-percha to seal sinus tracts, and prevent tension of the thinned and weakened root walls. The point where the sinus tract meets the periodontal ligament is treated with e.g. Mineral Trioxide Aggregate (MTA). Replacement resorption is not treated endodontically. An ankylosed tooth does not erupt, and in patients with developing dentition the growth of the alveolar ridge is arrested, resulting with an infra-position of the tooth. In such clinical conditions, the course of treatment is aimed at preserving a good quality alveolar ridge for further implantation and prosthetic treatment upon the completion of the patient's growth. In such circumstances, coronectomy may be adopted as the treatment of choice (3, 4).

In this work on the basis of the literature was shown the mechanism of resorption, ways of avoid, diagnostic methods and treatment.

Ental trauma in children

Dental appointments due to teeth trauma in children have been on the rise. Among all injuries requiring treat-

Wśród wszystkich urazów wymagających zaopatrzenia urazy zębów stanowią 5%. Analizując liczbę urazów leczonych w Zakładzie Stomatologii Wieku Rozwojowego Uniwersytetu Medycznego w Łodzi w latach 2000-2003, najczęstszą przyczyną zgłoszenia było złamanie korony zęba obejmujące znaczną część zębiny, ale bez obnażenia miazgi, oraz nadwichnięcie zęba (odpowiednio: 55 i 13% wśród wszystkich pacjentów dotkniętych urazami zębów). Całkowite zwichnięcie zęba wymagające replantacji wystąpiło u 2,9% badanych, a złamanie korony w okolicy szyjki zęba dotyczyło 2,5% dzieci. Jednym z gorzej rokujących urazów jest zwichnięcie całkowite zęba doprowadzające do uszkodzenia miazgi oraz tkanek przyzębia, tj. kości wyrostka zębodołowego, włókien ozębnej, cementu korzeniowego i dziąsła. Następstwem tego może być martwica miazgi, resorpcja lub ankyloza. Z mniejszą częstotliwością takie powikłania mogą wystąpić po intruzji zębów stałych (5-7).

Powikłania pourazowe

Odpowiednie postępowanie po urazie zęba, a właściwie już w miejscu wypadku, może wpływać zasadniczo na pomyślność rokowania. Postępowanie po złamaniu w obrębie szkliwa i zębiny polega na odbudowie korony zęba najczęściej materiałem złożonym. Jednak i w tym przypadku może dojść do komplikacji, zwłaszcza kiedy odłamanie tkanek jest znaczne, a pacjent jest młody – a więc średnica kanalików zębinowych jest duża i stopień mineralizacji substancji międzykanalikowej niewielki. Nawet szybka rekonstrukcja zęba nie zapewnia sukcesu leczenia. Do najczęściej występujących powikłań należą: odkruszenie wykonanej odbudowy, martwica miazgi z następstwami (m.in. przebarwienie zęba, przetoka, resorpcja, ankyloza), ruchomość zęba bądź jego utrata. Dlatego tak istotne są wizyty kontrolne, których celem jest ocena stanu zęba po urazie – rozwoju korzenia, stanu miazgi i tkanek okołokorzeniowych. Nawet po kilku latach dochodzić może do powikłań. Szacuje się, że częstość wystąpienia resorpcji po zwichnięciu całkowitym waha się od 57,7 do 80%, a po intruzji: 38-66%, gdyż są to urazy najgorzej rokujące (8-11).

Czynniki mogące wpływać na zmniejszenie ryzyka wystąpienia/nasilenia resorpcji:

- wczesna diagnoza i wdrożenie odpowiedniego leczenia,
- replantacja zęba do 20-30 min po urazie zwiększa szanse na powodzenie do 85-97%,
- w przypadku zwichnięcia całkowitego bez podjęcia próby replantacji w miejscu wypadku – przechowywanie zęba w odpowiednim medium, tj. ślina, świeże zimne mleko, fizjologiczny roztwór soli, biologiczny roztwór Hanksa (zbilansowany roztwór soli potasu i sodu utrzymujący żywotność ozębnej do 24 godzin), dostępny w postaci gotowego zestawu Save-A-Tooth, płyn ViaSpan – służący do przechowywania narządów w transplantologii, pozwala ograniczyć obumieranie komórek ozębnej i miazgi,

ment, dental traumas account for 5%. The analysis of all the of traumas treated at the Dentistry of Developing Dentition Department of the Medical University of Łódź in 2000-2003 revealed the most common reason for seeking dental help to be crown fractures involving a substantial part of the dentine without pulpal exposure, followed by subluxations (55 and 13% respectively of the total number of patients affected with dental traumas). Dental avulsion necessitating a replantation was found in 2.9% of the patients, and crown-root fracture in 2.5% of the treated children. Tooth avulsion is among the injuries with poor prognosis, leading to damaged pulp and periodontal tissues, i.e. the alveolar bone, the periodontal ligament, the root cementum, and the gingiva. The potential sequelae include pulpal necrosis, resorption, or ankylosis. Such complications, with lower prevalence, may also follow the intrusion of permanent teeth (5-7).

Sequelae of dental trauma

Adequate management of dental trauma, as early as immediately on the site of the accident, may have a major impact on the favourable outcome. Where there is enamel-dentine fracture involved, the management consists in crown reconstruction, typically with a composite material. Nonetheless, even such cases may entail complications, particularly when tissue breakage is substantial and the patient is young, i.e. the width of the dentinal tubules is large, and the mineralization degree of the intertubular dentine is low. Even prompt tooth reconstruction does not ensure treatment success. The most prevalent complications include chipped off reconstruction, pulpal necrosis with its sequelae (such as tooth discolouration, fissure, resorption, and ankylosis), tooth mobility, or tooth loss. Hence the importance of follow-up appointments, aimed at tooth assessment following the trauma, including such aspects as root development, and the condition of the pulp and of the tissues surrounding the root. Complications may follow the trauma as late as several years afterwards. The prevalence of resorption due to avulsion is estimated to range from 57.7-80%, and of resorption due to intrusion from 38-66%, these two entities being the injuries associated with the poorest prognosis (8-11).

The factors potentially reducing of the risk of resorption/its aggravation:

- early diagnosis and adequate management,
- replantation of the tooth within 20-30 minutes after the trauma increases favourable prognosis up to 85-97%,
- in the case of avulsion without an attempt at replanting the tooth on the site of the accident, storage of the tooth in a proper medium such as saliva, fresh cold milk, saline, HBSS (a balanced solution of potassium and sodium salts that preserves periodontal ligament's viability up to 24 hrs, available as Sava-A-Tooth kit), ViaSpan solution used for organ storage in transplantology, that allows to limit cellular death within the periodontal ligament and the pulp,

- w przypadku replantacji zęba z otwartym wierzchołkiem (przechowywanego w środowisku suchym poniżej 60 min lub w środowisku fizjologicznym) – przed replantacją moczenie zęba w roztworze doksycykliny/minocykliny 0,05 mg/ml przez 5 min, dodatkowo poleca się wcześniejsze moczenie w płynie Hanksa przez 30 min – umożliwia zahamowanie infekcji bakteryjnej i przeciwdziałanie powikłaniom,
- w przypadku replantacji zęba z otwartym wierzchołkiem (przechowywanego w środowisku suchym powyżej 60 min lub w środowisku wilgotnym, ale niefizjologicznym) – moczenie zęba przez 5 min w kwasie cytrynowym, a kolejno przez 20 min w 2% fluorku sodu/2,5% fluorku cynku – ma na celu zapobieganie resorpcji,
- pokrycie powierzchni korzenia przed replantacją minocykliną zwiększa szanse na rewaskularyzację do 91% (obecnie na etapie badań),
- szynowanie elastyczne przez 7-10 dni lub przez 4 tygodnie w zależności od ukształtowania wierzchołka, z wykorzystaniem m.in. materiałów do wykonania mostów tymczasowych, drutu ortodontycznego, włókna szklanego – może przeciwdziałać ankylozie i resorpcji,
- zastosowanie pasty antybiotykowo-steroidowej jako opatrunku wewnątrzkanałowego po replantacji i obumarciu miazgi – powoduje zahamowanie stanu zapalnego,
- po replantacji stosowanie ogólnoustrojowo tetracykliny w ilości 25 mg/kg m.c./dobę; u dzieci poniżej 12. roku życia nie zaleca się stosowania tetracyklin z uwagi na ryzyko przebarwienia zębów stałych, alternatywą jest fenoksymetylopenicylina – antybiotyk należący do grupy β-laktamów, penicylin naturalnych, np. Ospen w dawce odpowiedniej do masy i wieku dziecka – może sprzyjać gojeniu ozębnej i miazgi, a także tkanek miękkich,
- zaleca się wykonanie zdjęcia radiologicznego po 2-3 tygodniach od replantacji celem oceny ozębnej i kości. W przypadku zaistnienia stanu zapalnego przedłużenie leczenia endodontycznego nawet do 6-24 miesięcy (wymiana opatrunku co 3 miesiące),
- dbałość o higienę jamy ustnej po urazie obniżającą liczebność bakterii w jamie ustnej i kieszonce dziąsłowej, szczególnie ważna przy uszkodzeniu aparatu zawieszeniowego zęba – ogranicza infekcję od strony ozębnej, w tym resorpcję zewnętrzną zapalną,
- miękka dieta – odciążając ząb, zapewnia lepsze gojenie miazgi, ozębnej i kości (1, 2, 10, 12-15).

Mechanizm powstawania i rozwoju resorpcji

Resorpcja w warunkach prawidłowych dotyczy tylko zębów mlecznych przed ich fizjologiczną wymianą. Zarówno zęby mleczne, jak i stałe mogą być objęte resorpcją pato-

- in the case of replantation of a tooth with an open apex (extra-oral dry time under 60 minutes, or in physiologic media), prior to replanting, soaking the tooth in a solution of doxycycline/minocycline 0.05 mg/ml for 5 minutes; additionally, prior 30-minute soak in HBSS is recommended to inhibit any bacterial infection and prevent complications,
- in the case of replantation of a tooth with an open apex (extra-oral dry time less than 60 minutes, or in wet, yet non-physiologic media), a 5-minute soak in citric acid, followed by a 20-minute soak in 2% sodium fluoride/2.5% zinc fluoride is recommended to prevent resorption,
- coverage of root surfaces with minocycline prior to replantation increases the chances for revascularization up to 91% (currently being tested),
- application of a flexible splint for 7-10 days or for 4 weeks, depending on the apex shape, with the use of materials designed for temporary bridges, orthodontic wire, glass fiber to prevent ankylosis and resorption,
- application of an antibiotic and steroid paste as an intracanal medicament following replantation and pulpal necrosis to inhibit the inflammation,
- following replantation, systemic administration of tetracycline in the dosage of 25 mg/kg of body weight/day; in children under 12 years of age, tetracycline is counter-indicated, owing to the risk of discolouration of the permanent teeth, with Phenoxymethyl Penicillin (Pen V) available as a possible alternative (an antibiotic from ß-lactam group, i.e. natural penicillins), e.g. Ospen, at a dosage appropriate for the child's age and body weight, to facilitate the healing of the periodontal ligament, the pulp, and the soft tissues.
- radiographic control of the affected site after 2-3 weeks from the replantation to assess the periodontal ligament and the bone; in the case of inflammation, the endodontic therapy should be extended up to 6-24 months, with the medicament replaced every 3 months,
- adequate oral hygiene following the trauma to limit bacterial growth within the oral cavity and the gingival socket, particularly important where there is damage rendered to the tooth's suspension apparatus, to prevent an infection of the periodontal ligament, including external inflammatory resorption,
- soft food to relieve the tooth's functional load, thus facilitating improved healing of the pulp, the periodontal ligament, and the bone (1, 2, 10, 12-15).

The mechanism of resorption occurrence and progress

In normal circumstances, resorption affects only primary (deciduous) teeth before they are naturally replaced by

logiczną. Etiologia tego procesu jest złożona i nadal pozostaje przedmiotem wielu badań. Resorpcja zewnętrzna rozpoczyna się od mechanicznego lub chemicznego uszkodzenia powierzchni korzenia. Następuje wówczas naruszenie warstwy ochronnej pracementu i cementoblastów, prowadząc do odsłonięcia cementu komórkowego. Warunkiem samoistnej regeneracji jest brak infekcji lub ucisku w tej okolicy (czas gojenia to około 2-3 tygodnie przy małej powierzchni uszkodzenia). W literaturze określane jest to resorpcją naprawczą – powierzchniową.

Rozwój resorpcji zależy od pojawienia się komórek klastycznych, które nie mają możliwości adhezji i działania, gdy powierzchnia korzenia jest nienaruszona. Osteoklasty oraz odontoklasty demineralizują powierzchnię korzenia. Ostatecznie niszczą również warstwę organiczną. Mechanizm działania oraz pochodzenie odontoklastów nie zostały w pełni poznane, choć wykazano wiele cech upodabniających je do osteoklastów. Jedną z nich jest obecność na powierzchni receptora RANK (ang. *receptor activator of nuclear factor kappa B*), który jest kluczowy w procesie regulacji działania osteoklastów i odontoklastów. Aktywacja następuje poprzez połączenie z ligandem RANKL (1, 2, 4, 16, 17). Istnieje wiele czynników mających wpływ na aktywność komórek klastycznych (tab. 1).

Zaktywowane komórki klastyczne zakwaszają środowisko poprzez obecność w błonach komórkowych pomp protonowych. Rozpuszczeniu apatytów tkanki zęba sprzyja spadek pH oraz uwalnianie enzymów hydrolitycznych, jonów chlorowych i wodorowych. Dodatkowo wydzielane przez komórki klastyczne metaloproteinazy (MMP-9) oraz katepsyna K uszkadzają część organiczną tkanki zęba. Nieprzerwane działanie czynnika uszkadzającego powoduje głębszą destrukcję tkanek (1, 11, 16).

permanent teeth. Both primary and permanent teeth may be affected by pathological resorption. The aetiology of this process is complex, and remains the subject of numerous studies. External resorption is initiated by mechanical or chemical damage to root surfaces. The protective layer of precementum and cementoblasts is then compromised, resulting in the exposure of the cellular cementum. For self-regeneration to occur, no infection or pressure in this area may take place (healing time is approximately 2-3 weeks when the damage is not extensive). This is referred to in literature as repair-related surface resorption.

The progress of resorption depends on the presence of clastic cells unable to adhere and act on an uncompromised root surface. Osteoclasts and odontoclasts demineralize the root surface. Ultimately, they also destroy the organic layer. The mechanism of action for odontoclasts and their origin remain unclear, even though their numerous similarities to osteoclasts have been identified, the presence of RANK (Receptor Activator of Nuclear Factor κβ) on their surface among them, instrumental in regulating the osteoclast and odontoclast activity. The activation takes place when RANKL (receptor activator of nuclear factor κβ ligand) is bound (1, 2, 4, 16, 17). There are many factors regulating the activity of clastic cells (tab. 1).

The activated clastic cells acidify the environment through their presence in the cellular membranes of proton pumps. The dissolution of the apatites of dental tissue is facilitated by the decreased pH and the release of hydrolytic enzymes, and chloride and hydrogen ions. Moreover, MMP-9 and cathepsin k secreted by the clastic cells damage the organic portion of the dental tissue. The continuous activity of the damaging factor results in more profound destruction of the tissues (1, 11, 16).

Tab. 1. Czynniki regulujące aktywność komórek klastycznych

Rodzaj czynnika	Działanie
czynnik stymulujący kolonię monocytów i makrofagów M-CSF	hamuje aktywność komórek klastycznych poprzez blokowanie receptora RANK
OPG – osteoprotegryny	
transformujący czynnik wzrostu β – TGF-β	stymuluje produkcję OPG
transformujący czynnik wzrostu β – TGF-β	zwiększa aktywność komórek poprzez zwiększenie ilości RANKL
interleukina 1β	
interleukina 6	
interferon gamma	hamuje proces osteoklastogenezy
CSF-1	udział w powstawaniu komórek prekursorowych osteoklastów
M-CSF	

Tab. 1. The factors regulating the activity of clastic cells

Kind of factor	Action
M-CSF (monocyte macrophage colony stimulating factor)	inhibit cell activity by blocking RANK
OPG (osteoprotegerins)	
TGF-β (transforming growth factor-β)	stimulates OPG production
TGF-β (transforming growth factor-β)	increase the activity of cells by upregulating RANKL
interleukin 1β	
interleukin 6	
interferon gamma	inhibits the process of osteoclastogenesis
CSF-1 (colony stymulating factor)	contribute to the formation of osteoclast precursor cells
M-CSF	

Rodzaje resorpcji

W zależności od miejsca rozpoczęcia resorpcji wyróżnia się resorpcję wewnętrzną i zewnętrzną. Można wymienić dwa typy resorpcji wewnętrznej: zapalną i zamienną. Pierwsza z nich skutkuje utratą tkanki zęba i jego osłabieniem, a druga doprowadza do obliteracji kanału. Resorpcja wewnętrzna z uwagi na lokalizację dzieli się na: typ A – w koronie zęba, typ B – w kanale korzeniowym, typ C – prowadzi do perforacji ściany kanału korzeniowego, typ D – perforacja komory zęba. Zewnętrzną resorpcję dzielimy na: zapalną, powierzchowną, wymienną i ankylozę. Na powierzchni korzenia może występować w okolicy przyszyjkowej, środkowej lub okołowierzchołkowej (1, 3, 11, 17).

Konsekwencjami pourazowego uszkodzenia zębów według Andreasena mogą być różne postacie resorpcji zewnętrznej, tj. powierzchniowa (naprawcza), związana z infekcją (zapalna) oraz z ankylozą (resorpcja wymienna, zastępcza, zamienna, kościozrost), a także przejściowa destrukcja kości w okolicy okołowierzchołkowej/rejonie brzeżnym. Uszkodzenie powierzchni korzenia bez odsłonięcia kanalików zębinowych oraz naruszenia warstwy cementoblastów umożliwia samoistną regenerację – odbudowę włókien Sharpeya i cementu. W ten sposób dochodzi do naprawy zlokalizowanych i małych zatok resorpcyjnych. Zadziałanie czynnika zapalnego nasila proces resorpcji (resorpcja zapalna). Występuje przy jednoczesnym zainfekowaniu miazgi oraz uszkodzeniu korzenia odsłaniającym kanaliki zębinowe. Leczenie endodontyczne poprzez usunięcie źródła bakterii jest najwłaściwszym sposobem postępowania. Brak czynnika bakteryjnego przy dużym uszkodzeniu powierzchni korzenia (powyżej 4 mm^2) doprowadza do nasilenia właściwości remodelujących kości. W konsekwencji ząb zrasta się z kością (resorpcja wymienna). Natomiast urazy doprowadzające do kompresji ozębnej mogą skutkować przejściowymi zmianami w przyzębiu brzeżnym lub tkankach okołowierzchołkowych (ang. *transient apical breakdown* – TAB). Ten typ resorpcji uszkodzonej tkanki przyzębia poprzedza samoistną regenerację. W badaniu klinicznym może pojawić się ziarnina w kieszonce dziąsłowej. Natomiast analiza zdjęć radiologicznych ujawnia przejściowe poszerzenie otworu wierzchołkowego lub zanik kości/tkanki zęba. W ten sposób w przypadku TAB stworzone zostają warunki dla zwiększenia dopływu krwi do miazgi poprzez poszerzony otwór wierzchołkowy i wzmocnienie jej zdolności regeneracyjnych (14).

Do przyczyn powstania resorpcji wewnętrznej należą: przewlekłe stany zapalne miazgi, leczenie metodą amputacji lub pokrycia bezpośredniego, czynniki urazowe (jatrogenne, np. przegrzanie miazgi, niedopasowane wypełnienie). Ponadto do czynników ogólnych sprzyjających tego typu resorpcji zaliczają się: półpasiec, nadczynność przytarczyc, nadciśnienie, awitaminozy – głównie witaminy A. Natomiast wśród czynników powodujących resorpcję zewnętrzną można wymienić: przewlekłe zapalnie tkanek okołowierzchołkowych, leczenie ortodontyczne, urazy zę-

Types of resorption

Depending on the place of its initiation, resorption is classified as internal or external. Two types of external resorption may be listed, namely inflammatory and replacement resorption. The first type results in loss of the dental tissue and its weakening, the second obliterates the canal. According to its location, external location is classified as type A located in the crown, type B located in the root canal, type C which ultimately leads to perforation of the root canal wall, and type D where the pulp chamber is perforated. External resorption is classified into surface resorption, replacement resorption, and ankylosis. On the root surface it may involve the cervical area, the central area, or the periapical area (1, 3, 11, 17).

According to Andreasen, the consequences of teeth damage due to trauma may include various forms of external resorption, i.e. surface (repair-related) resorption, resorption related to infection (inflammatory), or to ankylosis (replacement resorption, bone fusion), as well as transient destruction of the bone in the periapical area/the marginal region.

The damage of the root surface without the exposure of the dentinal tubules or compromising the cementoblast layer allows for self-regeneration, i.e. spontaneous reconstruction of Sharpey's fibres and the cementum, thus facilitating the repair of localized, slight sinus tracts. When an inflammatory factor contributes, the resorption process is enhanced, which is referred to as inflammatory resorption, occurring when at the same time the pulp is infected, and the damage to the root results in the exposure of the dentinal tubules. Endodontic therapy aimed at removing the source of bacteria is the most appropriate course of treatment. When there is no bacterial factor present, yet the root surface damage is extensive (> 4 mm^2), the bone's remodelling properties are enhanced. Consequently, the tooth fuses with the bone, and thus replacement resorption occurs. Injuries resulting in the compression of the periodontal ligament may cause transient changes in the marginal periodontium or the periapical tissues, which is referred to as transient apical breakdown (TAB). This type of resorption of the damaged periodontal tissue precedes spontaneous regeneration. In a clinical examination, granulomatous tissue in the gingival socket may be found. Radiographic images, in turn, show transient widening of the apical opening, or an atrophy of the bone/dental tissue. An increased blood supply to the pulp through the widened apical opening is thus facilitated in TAB, and its regenerative properties are enhanced (14).

The underlying causes of internal resorption include chronic inflammatory conditions of the pulp, treatment by amputation or direct coverage, and traumatic factors (iatrogenic, such as overheated pulp or ill-fitted filling). Additionally, the general factors stimulating this type of resorption include herpes zoster virus, parathyro-

bów, replantacja, wybielane zębów martwych, ucisk zębów sąsiednich, choroby przyzębia, radioterapia, choroby systemowe (choroba Pageta, choroba Gauchera, zespół Turnera, zespół Kabuki) (2, 3, 11, 18, 19).

Objawy resorpcji

Wśród objawów charakterystycznych dla resorpcji można wymienić:

- przebarwienie korony zęba, gdy zatoka resorpcyjna występuje w części koronowej. Bogato unaczyniona tkanka łączna jest widoczna przez cienką warstwę tkanek zęba, szczególnie w okolicy przyszyjkowej,
- pojawienie się samoistnych dolegliwości bólowych oraz stanów ropnych w przypadku zaawansowanej perforującej resorpcji wewnętrznej. Zakażona tkanka z jamy zęba przedostaje się do tkanek przyzębia dając wymienione objawy,
- ubytek tkanek zęba widoczny na zdjęciach radiologicznych lub w badaniu CBCT (tomografia komputerowa wiązki stożkowej). Opisano kilka charakterystycznych cech resorpcji wewnętrznej różnicującej ją z resorpcją zewnętrzną: regularność i gładkość granic ubytku, jednolicie wysycone przejaśnienie o owalnym lub kulistym kształcie gładko przechodzące w ściany komory lub kanału, symetryczne ułożenie względem światła kanału, kąt padania promieniowania rentgenowskiego nie zmienia położenia przejaśnienia,
- w przypadku dużego uszkodzenia ozębnej (powyżej 20%) dochodzi do ankylozy. Charakterystyczne objawy kliniczne: metaliczny odgłos opukowy, brak fizjologicznej ruchomości zęba, postępująca reinkluzja, a radiologicznie brak widocznej szpary ozębnej. Często dochodzi do połączenia kości z powierzchnią wargową/policzkową/językową korzenia, co nie jest widoczne na dwupłaszczyznowym zdjęciu radiologicznym. Pierwsze symptomy resorpcji mogą wystąpić po 2 miesiącach od urazu. Podejrzenie jej wystąpienia istnieje, gdy w porównaniu z zębem jednoimiennym, badany ząb znajduje się w infraokluzji od 1/8 do 1/4, wówczas dana okolica powinna być kontrolowana co 3 miesiące,
- skracanie długości korzenia jako skutek zapalnej resorpcji zewnętrznej w okolicy okołowierzchołkowej,
- przy dużym stopniu nasilenia resorpcji wzrasta ruchomość zęba (2, 3, 14, 16, 20-23).

Leczenie resorpcji

W miejscu uszkodzenia włókien ozębnej i cementu może dochodzić do powierzchniowej resorpcji korzenia. Nie wymaga ona interwencji lekarza, często przebiega niezauważalnie. Przeciwnie do resorpcji zapalnej, która jest procesem postępującym i agresywnym. Określono związek między stopniem tej resorpcji a liczebnością bakterii w kanale (14, 24).

id hyperactivity, hypertension, vitamin deficiency (particularly vitamin A deficiency). External resorption may be caused or facilitated by chronic inflammation of apical tissue, orthodontic treatment, dental trauma, replantation, whitening of non-viable teeth, pressure rendered by the adjacent teeth, periodontal diseases, radiotherapy, systemic diseases (such as Paget's disease, Gaucher's disease, Turner's syndrome, Kabuki syndrome) (2, 3, 11, 18, 19).

Symptoms

The symptoms characteristic of resorption may be mentioned:

- discolouration of the dental crown when the sinus tract is located in the crown portion of the tooth. The highly vascularized connective tissue is visible through the thin layer of dental tissue, particularly in the cervical area,
- spontaneous pain and a purulent condition in the case of advanced perforating internal resorption, owing to the infected tissue from the dental cavity being transferred to the periodontal tissues,
- dental cavity visible in radiographs or in CBCT scans (cone beam computer tomography). A number of characteristic signs of internal resorption that differentiate it from external resorption have been described, including the regularity and the smoothness of the cavity borders, uniformly dense radiolucence of an oval or round shape smoothly extending into the chamber or canal wall, symmetrically located relative to canal lumen, x-ray angulation does not affect the location of the radiolucence,
- in the case of extensive damage to the periodontal ligament (over 20%), ankylosis occurs. The clinical findings include a metallic sound on percussion, lack of physiological tooth mobility, progressing reinclusion, the periodontal ligament space invisible in a radiograph. Frequently, the bone fuses with the labial, buccal or lingual surface of the root, which is not visible in a 2D radiograph. First resorption symptoms may occur 2 months after the trauma. Resorption may be suspected when, relative to its counterpart, a tooth is in 1/8-1/4 infra-occlusion. The area in question should then be re-examined every 3 months,
- shortening root length due to inflammatory external resorption in the periapical area,
- increasing tooth mobility when resorption is severe (2, 3, 14, 16, 20-23).

Management

At the site of damage to the fibres of the periodontal ligament and the cementum, surface root resorption may occur that does not require medical intervention, and is

Właściwe leczenie rozpoczyna się od usunięcia przyczyny. Usunięcie zainfekowanej miazgi jest pierwszym etapem leczenia resorpcji wewnętrznej. Podobnie postępująca zapalna resorpcja zewnętrzna spowodowana urazem również wymaga rozpoczęcia leczenia endodontycznego. Sposób postępowania zależy od stopnia jej nasilenia. W przypadku istnienia przejaśnienia bez połączenia z ozębną rozpoczyna się od oszczędnego chemo-mechanicznego opracowania kanału. Wskazanym jest wówczas przepłukiwanie kanału 5,25% NaOCl do uzyskania czystych popłuczyn. Skuteczność usunięcia metaplastycznej tkanki zapalnej można osiągnąć poprzez podgrzanie wysoce stężonego roztworu środka płuczącego (5,25% NaOCl) do temperatury 60-70°C i zastosowanie dodatkowo 3% H_2O_2. Tymczasowo do kanału wprowadza się wodorotlenek wapnia na okres 3 tygodni, który zmniejsza kwasowość środowiska, hamuje aktywność osteoklastów i hydrolaz oraz zwiększa aktywność fosfatazy zasadowej. W przypadku zapalnej resorpcji zewnętrznej okres tymczasowego zaopatrzenia zęba wodorotlenkiem wapnia ulega wydłużeniu. Widoczne zahamowanie resorpcji oraz zmniejszenie zmian zapalnych w kości umożliwia ostateczne wypełnienie kanału. Preferowana jest metoda termiczna z uwagi na istniejące zatoki resorpcyjne oraz osłabienie struktury korzenia (2, 17).

Zaawansowana resorpcja perforująca ścianę korzenia lub doprowadzająca do powstania szerokiego otworu wierzchołkowego wymaga dodatkowo zaopatrzenia tych miejsc materiałem MTA. Tradycyjnie rozpoczyna się od chemo-mechanicznego opracowania kanału, płucząc 5,25% NaOCl. Z uwagi na połączenie światła kanału z ozębną koniecznym jest radiologiczna ocena długości kanału. Po wypełnieniu perforacji ściany korzenia lub poszerzonego otworu wierzchołkowego MTA pozostałą część kanału wypełnia się metodą termiczną lub gutaperką z uszczelniaczem AHPlus (2, 13, 17, 25).

Przy dużych ubytkach perforujących korzeń z brakiem możliwości leczenia od strony jamy zęba wymagane jest przeprowadzenie zabiegu z zakresu chirurgii endodontycznej. Rozpoczyna się od odsłonięcia miejsca uszkodzenia poprzez odpreparowania pełnej grubości płata śluzówkowo-ozębnowego oraz wykonanie dostępu do miejsca chorobowo zmienionego. W kolejnym etapie należy usunąć ziarninę wykonując kiretaż, przepłukując, działając ultradźwiękami. Powodzenie leczenia zależy od dokładności usunięcia tkanki zastępującej strukturę korzenia. Zaleca się wypełnić powstałą jamę m.in. MTA, materiałem szkło-jonomerowym światłoutwardzalnym. Zabieg kończy się uzupełnieniem kości odpowiednim materiałem oraz zaszyciem rany wcześniej wykonanym płatem (8, 26).

Leczenie endodontyczne nie jest zasadne w przypadku ankylozy, gdyż jej nie zahamuje/nie wyleczy. Problematycznym staje się wystąpienie tego procesu u dzieci w wieku rozwojowym. Skutkuje bowiem zahamowaniem wyrzynania zęba i zaburzeniem wzrostu kości w jego okolicy – infraokluzją. W zależności od okresu wzrostu, w jakim jest pacjent, różny

frequently asymptomatic. This is in contrast to inflammatory resorption which is a progressive and aggressive process. The severity of this kind of resorption has been known to be related to the infected canal's bacterial count (14, 24).

Proper treatment is initiated by removing the underlying cause, with pulpectomy being the initial stage of internal resorption management. Similarly, progressive inflammatory external resorption due to trauma also requires the application of endodontic therapy. The course of management depends on the condition's severity. Radiolucence not meeting the periodontal ligament in a radiograph allows for conservative chemo-mechanical treatment of the canal, which is subsequently irrigated with 5.25% sodium hypochlorite until the lavage fluid comes out clear. Metaplastic inflammatory tissue may be effectively removed by heating the highly concentrated rinsing agent (5.25% NaOCl) up to a temperature of 60-70°C and additionally applying 3% H_2O_2. Calcium hydroxide medicament is then introduced into the canal for 3 weeks to reduce the acidic pH, inhibit the activity of osteoclasts and hydrolases, and enhance the activity of alkaline phosphatase. In the case of inflammatory external resorption, this period of provisional treatment is extended. Visibly arrested resorption and reduced inflammatory lesions within the bone allow for the definitive filling of the canal. The thermal method is preferable, due to the presence of sinus tracts and the weakened root structure (2, 17).

Advanced resorption perforating the root wall or leading to the occurrence of a wide apical opening calls for additional MTA treatment of these areas. It is customary to begin the therapy with chemo-mechanical treatment of the canal, irrigating it with 5.25% sodium hypochlorite. Owing to the canal lumen connected with the periodontal ligament, radiographic assessment of the canal length is essential. After the perforation of the root wall or the widened apical opening has been filled with MTA, the remaining portion is filled applying thermal obturation or guttapercha with AH Plus sealer (2, 13, 17, 25).

Where there are extensive cavities perforating the root, and treatment from the side of the dental chamber is not possible, endodontic surgery becomes necessary. This is initiated uncovering the perforated site by resecting a full-thickness mucogingival flap and accessing the affected site. As the next step, granulomatic tissue is removed applying curettage, irrigation, and ultrasound. Thorough removal of the tissue replacing the root structure is essential for the treatment's success. The obtained cavity should be filled with e.g. MTA, a light-cured glass-ionomer material. The procedure is completed by filling the bone defect with a proper material and grafting the wound with the previously prepared flap (8, 26).

Endodontic therapy is not indicated for the treatment of ankylosis, as it can neither arrest nor cure it. This condition in children with developing dentition poses a se-

jest mechanizm postępowania. Punktem odniesienia jest skok wzrostowy dziecka, a schemat działania można podzielić na cztery grupy: przed skokiem wzrostu, od początku do maksimum skoku wzrostu, od maksimum do jego zakończenia, po zakończonym okresie wzrostu. W związku z tym sposób postępowania zależy od etapu rozwoju pacjenta, czyli pośrednio od jego wieku. U dzieci przed 10. rokiem życia, będących przed okresem skoku wzrostowego, wymagana jest ekstrakcja takiego zęba w ciągu 2-3 lat od postawionej diagnozy. Niezastosowanie się do tego wiązałoby się z bardzo nasiloną infrapozycją. Ząb w ankylozie w okresie wzrostu dziecka powinien być monitorowany, a wystąpienie infrapozycji i zaburzeń położenia zębów sąsiednich sygnalizuje konieczność usunięcia zęba przyczynowego. Po zakończonym okresie rozwoju badana okolica wymaga jedynie okresowych kontroli. Infraokluzja dotyczy głównie zębów mlecznych, występowanie w zębach stałych szacuje się na 0,01% (6, 24, 27).

Możliwe schematy postępowania w przypadku zdiagnozowania infrapozycji zęba u dziecka przed skokiem wzrostowym polegają m.in. na:

- wczesnej ekstrakcji zęba z uzupełnieniem braku poprzez wykonanie protezy/aparatoprotezy,
- ortodontycznym zamknięciu luki po ekstrakcji, możliwym do wykonania w przypadku współistnienia stłoczeń zębowych,
- zamierzonej reimplantacji, możliwej do wykonania przy niewielkim stopniu zaawansowania ankylozy wcześnie wykrytej,
- ekstrakcji zęba z ochroną brzegów wyrostka oraz augmentacją kości,
- autotransplantacji z wykorzystaniem najczęściej stłoczonych niedojrzałych przedtrzonowców, których korzeń ukształtował się maksymalnie w 3/4 długości,
- dekoronacji z ortodontycznym utrzymaniem miejsca dla przeprowadzenia leczenia protetycznego/implantologicznego w odpowiednim wieku,
- osteotomii, możliwej do wykonania u osób po zakończonym okresie wzrostu (19, 21, 24, 28, 29).

Brak właściwego postępowania doprowadza do zaburzeń estetycznych i ortodontycznych, m.in. pochylenia zębów sąsiednich, skrócenia łuku zębowego, zaburzenia wzrostu kości (31).

Dekoronacja jest coraz częściej metodą z wyboru leczenia zębów w ankylozie. Wskazaniem do zabiegu jest skrócenie zęba o 1 mm w stosunku do zęba jednoimiennego. Polega na odcięciu korony zęba z pozostawieniem korzenia, który na skutek resorpcji zamiennej zostanie zastąpiony tkanką kostną. Pozostawiony korzeń ulega resorpcji w ciągu roku. Nie określono optymalnego wieku dla przeprowadzenia tego zabiegu. Należy brać pod uwagę skok wzrostowy i w jego okresie ją przeprowadzić (19, 28, 29, 31).

Dekoronacja jest metodą leczenia wykorzystywaną w przypadku:

- leczenia replantowanych zębów stałych, w których doszło do ankylozy,

rious problem, as it results in arrested tooth eruption and disrupted bone growth in its area, i.e. infra-occlusion. The course of management varies depending on the patient's growth stage, with the child's growth spurt serving as the point of referral. Accordingly, management plan may be classified into 4 distinct age groups, i.e. prior to the growth spurt, from the beginning to the maximum of the growth spurt, from the maximum to its completion, and after the completed growth. Thus, the course of management depends upon the patient's developmental stage, i.e. indirectly the child's age. In children under 10 years of age, who have not entered the growth spurt stage, such a tooth must be extracted within 2-3 years from the diagnosis, otherwise a severe infra-position of the tooth will ultimately result. An ankylosed tooth in a growing child must be closely monitored. Prompt removal is essential if it is infrapositioned, or a misalignment of the adjacent teeth is forming. If the patient has completed their growth, periodical follow-up examinations of the area are sufficient. Infra-occlusion affects primarily deciduous teeth, whereas in permanent teeth its prevalence is estimated at 0.01% (6, 24, 27).

The possible management protocols in the case of diagnosis of an infrapositioned tooth in a child who has not entered their growth spurt comprise e.g. the following:

- early tooth extraction followed by replacement with a prosthesis/orthodontic appliance combined with a prosthesis,
- orthodontic closure of the gap resulting from the extraction, possible when there occurs concomitant crowded dentition,
- intended reimplantation, possible when the ankylosis is detected early and thus not advanced,
- tooth extraction with the protection of the alveolar ridge margins, and bone augmentation,
- autogenous transplantation, most typically with the use of crowded immature premolars whose root has developed in no more than 3/4 of their definitive length,
- coronectomy with orthodontic preservation of the gap to conduct prosthetic/implantation treatment at an adequate age,
- osteotomy, possible in patients who have completed their growth (19, 21, 24, 28, 29).

Lack of appropriate course of treatment results with cosmetic and orthodontic deformities, such as crooked adjacent teeth, shortened dental arch, and disrupted bone growth (31).

More and more commonly, coronectomy is the treatment method of choice for ankylosis. The procedure is indicated when the tooth is in 1 mm infra-occlusion relative to its counterpart. It consists in removing the tooth's crown while leaving in situ its root which is replaced with osseous tissue due to replacement resorption. The remaining root is resorbed within a year. No optimal age has

– leczenia infraokluzji zębów stałych,
– leczenia stanów pourazowych z głębokim złamaniem koronowo-korzeniowym,
– wskazania do usunięcia dolnych trzecich zębów trzonowych, w których usunięcie korzeni, w związku z bliskim przebiegiem nerwu zębodołowego dolnego, mogłoby prowadzić do jego trwałego uszkodzenia (7, 12, 27, 31, 32).

Technika zabiegu:
1. Znieczulenie miejscowe w okolicy zęba poddawanego dekoronacji.
2. Odpreparowanie płata śluzówkowo-okostnowego w okolicy zęba i zębów sąsiednich.
3. Odcięcie części koronowej 1,5-2-3 mm poniżej brzegu kości wyrostka zębodołowego przy stałym chłodzeniu fizjologicznym roztworem soli, chroniąc miazgę przed przegrzaniem.
4. Pozostawienie zdrowej miazgi lub obfite przepłukiwanie kanału korzeniowego fizjologicznym roztworem soli celem usunięcia zainfekowanej tkanki/opatrunków wewnątrzkanałowych oraz umożliwienie wypełnienia się kanału krwią.
5. Pozostawiona zdrowa miazga lub wypełnienie się kanału korzeniowego krwią sprzyja rozwojowi pożądanej resorpcji pozostawionego korzenia.
6. Delikatne zaopatrzenie rany, błona śluzowa nie wypełnia wolnej przestrzeni po części koronowej, zapewniając w tym miejscu możliwość apozycji kości.
7. Usunięta korona zęba może zostać wykorzystana jako tymczasowe uzupełnienie (19, 21, 24, 28, 31-33).

Zalety zabiegu:
– brak konieczności ekstrakcji zęba w ankylozie doprowadzającej do dużej utraty tkanek i zaburzenia estetyki,
– zachowana odpowiednia wysokość wyrostka zębodołowego, która daje możliwość skutecznej implantacji po zakończonym okresie wzrostu. Obecność niezresorbowanego fragmentu korzenia nie zaburza procesu osteointegracji,
– skuteczna alternatywa leczenia u pacjentów w wieku rozwojowym, gdzie nie ma możliwości przeprowadzenia ortodontycznego zamknięcia luki lub autotransplantacji,
– umożliwia wprowadzenie implantu po 6 miesiącach od przeprowadzenia zabiegu, o ile brak jest innych przeciwwskazań, m.in. odpowiedniego wieku pacjenta (12, 20, 30, 32).

Wady zabiegu:
– możliwość migracji korzenia w kierunku jamy ustnej. Aby temu zapobiec, proponuje się pokrycie powierzchni korzeni biozgodnym materiałem – hydroksyapatytem,
– konieczność utrzymywania miejsca po zębie poddanym dekoronacji do czasu wykonania odpowiedniej odbudowy,

been established for this procedure. The patient's growth spurt should be considered, and the procedure performed in its course (19, 28, 29, 31). Coronectomy is a treatment option used to:
– treat replanted ankylosed permanent teeth,
– treat infra-occluded permanent teeth,
– treat conditions resulting from dental trauma where deep crown-root fracture has occurred,
– remove lower third molars, as root extraction could in this case potentially lead to permanent alveolar nerve damage (the nerve is located in the vicinity) (7, 12, 27, 31, 32).

Procedure protocol:
1. Local anaesthesia is administered.
2. Mucogingival flap is resected in the vicinity of the tooth and the adjacent teeth.
3. The crown portion of the tooth is resected at 1.5-2-3 mm below the margin of the alveolar bone, while the pulp is continuously cooled with saline solution to prevent it from overheating.
4. The healthy pulp is preserved, or the root canal is generously irrigated with saline solution to remove the infected tissue/the previously planted intracanal medicament, and to facilitate filling the canal with blood.
5. The preserved pulp or the blood-filled canal facilitate the desired root resorption.
6. The wound is gently treated. The mucosa does not cover the free space following the coronectomy, allowing for bone apposition in this place.
7. The resected tooth crown may be used as a temporary substitute (19, 21, 24, 28, 31-33).

Advantages:
– extraction of a tooth affected with ankylosis leading to an extensive tissue loss and a cosmetic deformity is avoided,
– the appropriate height of the alveolar ridge is maintained, thus allowing for effective implantation following the growth spurt. The presence of the unresorbed root fragment does not disrupt the osteointegration,
– it is an effective treatment alternative in patients with developing dentition, where neither orthodontic closure can be obtained, nor autotransplantion can be applied,
– it allows for implantation upon 6 months from the procedure, provided no counter-indications exist (such as the patient's age) (12, 20, 30, 32).

Disadvantages:
– the root can migrate towards the oral cavity. To prevent it, the root surface is covered with a biocompatible material, i.e. hydroxyapatite,
– the resulting gap must be preserved until adequate reconstruction is possible,
– it is difficult to perform in young patients,

– trudność przeprowadzenia zabiegu w młodym wieku pacjenta,
– konieczność licznych wizyt kontrolnych i wielu zdjęć radiologicznych,
– metoda nowatorska wymagająca stałej analizy doniesień naukowych (21, 34).

Podsumowanie

Resorpcja patologiczna osłabia strukturę korzenia. Procesy niszczenia oraz odtwarzania nakładają się na siebie, choć nieleczona resorpcja prowadzi do utraty zęba. Bardzo istotnym czynnikiem prognostycznym jest stopień uszkodzenia tkanek zęba w momencie zdiagnozowania i rozpoczęcia leczenia. Dlatego szczególnie istotne są wizyty kontrolne pacjentów po urazie zębów. Wczesne rozpoznanie i wdrożenie leczenia zwiększa szanse na utrzymanie zęba przez długi czas w jamie ustnej.

– numerous follow-up appointments with multiple radiographs are necessary,
– it is a novelty procedure, keeping up with research reports is necessary (21, 34).

Conclusions

Pathological resorption weakens the root structure. The destructive and the reconstructive processes overlap, yet resorption may lead to tooth loss when untreated. The degree of damage to the dental tissue is an important prognostic factor that has to be considered upon diagnosis and when commencing treatment. Hence, follow-up appointments are of particular importance in the case of patients who have suffered dental trauma. Early diagnosis and initiation of adequate treatment improve the prognosis for long-term survival of the tooth within the oral cavity.

Konflikt interesów
Conflict of interest

Brak konfliktu interesów
None

Adres do korespondencji
Correspondence

*Joanna Szczepańska
Zakład Stomatologii
Wieku Rozwojowego
Uniwersytet Medyczny w Łodzi
ul. Pomorska 251, 92-213 Łódź
tel. +48 (42) 675-75-16
joanna.szczepanska@umed.lodz.pl

Piśmiennictwo/References

1. Kowalczyk K, Wójcicka A, Iwanicka-Grzegorek E: Resorpcja zewnętrzna twardych tkanek zęba i kości wyrostka zębodołowego – patomechanizm powstawania. Nowa Stomatol 2011; 4: 170-174. **2.** Fuss Z, Tsesis I, Lin S: Root resorption – diagnosis, classification and treatment choices based on stimulation factors. Dent Traumatol 2003; 19(4): 175-182. **3.** Ciesielski P, Łaszkiewicz J: Wewnętrzna resorpcja zapalna – na podstawie piśmiennictwa i własnych obserwacji. Czas Stomatol 2008; 61(1): 40-47. **4.** Jasiński P, Sobiech P, Korporowicz E: Resorpcja zewnętrzna korzenia spowodowana urazem – opis przypadku. Nowa Stomatol 2011; 4: 158-162. **5.** Ghafoor R: Conservative management of progressive external inflammatory root resorption after traumatic tooth intrusion. J Conserv Dent 2013; 16(3): 265-268. **6.** Malmgren B, Malmgren O: Rate of infraposition of reimplanted ankylosed incisors related to age and growth in children and adolescents. Dent Traumatol 2002; 18(1): 28-36. **7.** Hilt A, Rybarczyk-Townsend E, Filipińska-Skąpska R et al.: Urazowe uszkodzenia zębów u pacjentów zgłaszających się do Zakładu Stomatologii Wieku Rozwojowego UM w Łodzi w latach 2000-2003. Nowa Stomatol 2006; 1: 15-18. **8.** Kim Y, Lee CY, Kim E, Roh BD: Invasive cervical resorption: treatment challenges. Restor Dent Endod 2012; 37(4): 228-231. **9.** Bücher K, Neumann C, Thiering E et al.: Complications and survival rates of teeth after dental trauma over a 5-year period. Clin Oral Invest 2013; 17: 1311-1318. **10.** Tsilingaridis G, Malmgren B, Andreasen JO, Malmgren O: Intrusive luxation of 60 permanent incisors: a retrospective study of treatment and outcome. Dent Traumatol 2012; 28: 416-422. **11.** Darcey J, Qualtrough A: Resorption: part 1. Pathology, classification and aetiology. Br Dent J 2013; 214(9): 439-451. **12.** Cohenca N, Stabholz A: Decoronation – a conservative method to treat ankylosed teeth for preservation of alveolar ridge prior to permanent prosthetic reconstruction: literature review and case presentation. Dent Traumatol 2007; 23(2): 87-94. **13.** Oktem ZB, Cetinbaş T, Ozer L, Sönmez H: Treatment of aggressive external root resorption with calcium hydroxide medicaments: a case report. Dent Traumatol 2009; 25(5): 527-531. **14.** Fortuniak A, Szczepańska J: Późna replantacja zęba siecznego stałego – opis przypadku. Poradnik Stomatol 2008; 3(77): 69-72. **15.** Marczuk-Kolada G, Łuczaj-Cepowicz E, Sołtysiuk I et al.: Leczenie wybitych siekaczy górnych stałych – opis dwóch przypadków. Nowa Stomatol 2005; 2: 70-74. **16.** Majewska-Beśka S, Szczepańska J: Genetic and molecular mechanisms of root resorption – a literature based study. Dent Med Probl 2012; 49(3): 329-335. **17.** Nilsson E, Bonte E, Bayet F, Lasfargues JJ: Management of Internal Root Resorption on Permanent Teeth. Int J Dent 2013; 2013: 929486. **18.** Talebzadeh B, Rahimi S, Abdollahi AA et al.: Varicella Zoster Virus and Internal Root Resorption:

A Case Report. J Endod 2015; 41(8): 1375-1381. **19.** Jurczak A, Kołodziej I, Kościelniak D, Słowik J: Resorpcja zewnętrzna zamienna korzenia zęba jako późne powikłanie pourazowe u pacjentów w wieku rozwojowym. Implantoprot 2009; 4(37): 41-43. **20.** Díaz JA, Sandoval HP, Pineda PI, Junod PA: Conservative treatment of an ankylosed tooth after delayed replantation: a case report. Dent Traumatol 2007; 23(5): 313-317. **21.** Sapir S, Shapira J: Decoronation for the management of an ankylosed young permanent tooth. Dent Traumatol 2008; 24(1): 131-135. **22.** Berkan C, Ceren FU, Hakan K: Multiple idiopathic external and internal resorption: Case report with cone-beam computed tomography findings. Imaging Sci Dent 2014; 44: 315-320. **23.** Consolaro A, Furquim LZ: Extreme root resorption associated with induced tooth movement: a protocol for clinical management. Dental Press J Orthod 2014; 19(5): 19-26. **24.** Sigurdsson A: Decoronation as an approach to treat ankylosis in growing children. Pediatr Dent 2009; 31(2): 123-128. **25.** Mohammadi Z, Yazdizadeh M, Shalavi S: Non-Surgical Repair of Internal Resorption with MTA: A Case Report. Iran Endod J 2012; 7(4): 211-214. **26.** Gandi P, Disha S: Treatment of maxillary central incisor with external root resorption using mineral trioxide aggregate: 18 months follow-up. BMJ Case Rep 2013; 2013: bcr2013200241. **27.** Chalmers E, Goodall C, Gardner A: Coronectomy for infraoccluded lower first permanent molars: a report of two cases. J Orthod 2012; 39(2): 117-121. **28.** Malmgren B: Ridge preservation/decoronation. J Endod 2013; 39(3): 67-72. **29.** Peretz B: Cantilevered pontic for anterior decoronated tooth. Dental Abstracts 2013; 58(5): 250-251. **30.** Sapir S, Kalter A, Sapir MR: Decoronation of an ankylosed permanent incisor: alveolar ridge preservation and rehabilitation by an implant supported porcelain crown. Dent Traumatol 2009; 25(3): 346-349. **31.** Ahmed C, Wafaeel W, Bouchra T: Coronectomy of third molar: a reducedrisk technique for inferior alveolar nerve damage. Dent Update 2011; 38(4): 267-268. **32.** Buczek O, Zadurska M, Osmólska-Bogucka A: Ankylosis in adolescence – treatment options with special focus on decoronation – review of literature. J Stoma 2014; 67(3): 346-359. **33.** Pogrel MA, Lee JS, Muff DF: Coronectomy: a technique to protect the inferior alveolar nerve. J Oral Maxillofac Surg 2004; 62: 1447-1452. **34.** Dominiak M, Papiór P, Hadzik J: Koronektomia jako alternatywa wobec zabiegu ekstrakcji zęba trzeciego trzonowego w żuchwie – opis przypadku. TPS 2014; 11: 65-69.

nadesłano/submitted:
29.04.2016
zaakceptowano do druku/accepted:
20.05.2016

Zachęcamy do odwiedzenia naszej strony:

www.nstomatologia.pl

Na stronie znajdą Państwo m.in.:

- ciekawe artykuły ukazujące się w kwartalniku,
- informacje o warunkach publikacji.

Zapraszamy Autorów do współpracy

Wszystkie artykuły z roczników 2000-2015
są dostępne w wersji elektronicznej
na stronie

czytelniamedyczna.pl

BORGIS
Wydawnictwo z tradycją od 1990 roku

Od ponad 20 lat na rynku czasopism medycznych

Zapobieganie i leczenie choroby próchnicowej u dzieci

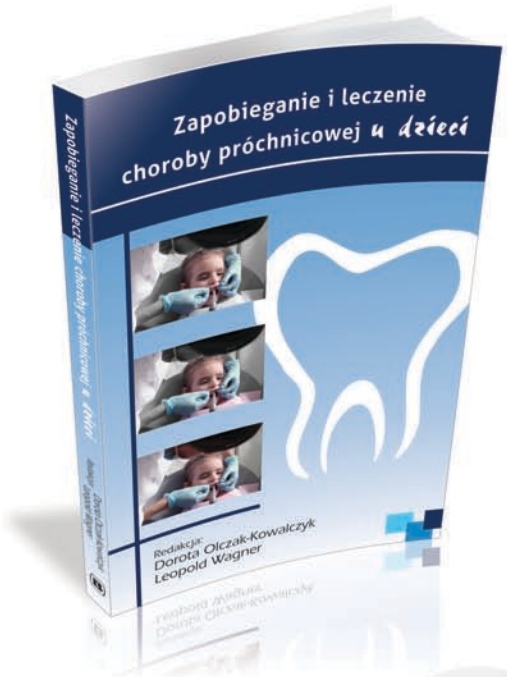

Redakcja:
Dorota Olczak-Kowalczyk
Leopold Wagner

Choroba próchnicowa u dzieci i młodzieży jest powszechnym problemem w wielu krajach uprzemysłowionych. Jej częstość i intensywność w Polsce są jednak szczególnie wysokie. Pierwsze zmiany próchnicowe pojawiają się we wczesnym dzieciństwie, nawet w okresie niemowlęcym.

W książce pt. „Zapobieganie i leczenie choroby próchnicowej u dzieci" autorzy podjęli się zadania przedstawienia współczesnej koncepcji postępowania w chorobie próchnicowej u dzieci w oparciu o wieloletnie, własne doświadczenia kliniczne, doniesienia piśmiennictwa oraz zalecenia Europejskiego Towarzystwa Stomatologii Dziecięcej (EAPD) i Amerykańskiej Akademii Stomatologii Dziecięcej (AAPD).

Książka dostępna m.in. w księgarni internetowej Wydawnictwa Medycznego Borgis:

www.dopoduszki.pl

Szczegółowych informacji udzielamy:
tel. +48 (22) 836-96-69
u.wyrzykowska@borgis.pl

nowość
SILNIEJSZA ODBUDOWA

gsk

Sensodyne®

Odbudowa i Ochrona

Zalety technologii NovaMin® i fluorku sodu w jednej formulacji

Przy szczotkowaniu zębów dwa razy dziennie pasta Sensodyne® Odbudowa i Ochrona może:

- zbudować jeszcze twardszą warstwę ochronną†, taką jak hydroksyapatyt, na odsłoniętej zębinie*[1-7];
- trwale chronić Twoich pacjentów przed nadwrażliwością zębiny** – ulga w bólu i objawach nadwrażliwości występuje już po 1 tygodniu[8] stosowania a odczuwalna poprawa postępuje na przestrzeni 6 miesięcy codziennego stosowania[9].

Polecaj pastę Sensodyne® Odbudowa i Ochrona, aby nadwrażliwość zębiny miała mniejszy wpływ na życie Twoich pacjentów.**

† Buduje warstwę ochronną na wrażliwych miejscach zębów. Szczotkuj zęby dwa razy dziennie, by uzyskać trwałą ochronę przed nadwrażliwością.
* W porównaniu do wcześniej sprzedawanej formulacji. ** Przy szczotkowaniu zębów dwa razy dziennie.

Piśmiennictwo: 1. Greenspan DC et al. J Clin Dent 2010; 21: 61-65. **2.** La Torre G and Greenspan DC. J Clin Dent 2010; 21(3): 72-76. **3.** Earl JS et al. J Clin Dent 2011: 22(3); 62-67. **4.** Parkinson CR et al. J Clin Dent 2011; 22(3): 74-81. **5.** GSK Data on File, ML498. **6.** GSK Data on File, ML584. **7.** GSK Data on File, ML589. **8.** GSK Data on File, RH01422. **9.** GSK Data on File, RH01897. Data opracowania materiału: październik 2015.

CHPL/CHSENO/0063/15g